



UNIUNEA EUROPEANĂ



GUVERNUL ROMÂNIEI



Fondul Social European
POSDRU 2007-2013



Instrumente Structurale
2007-2013



GUVERNUL ROMÂNIEI
MINISTERUL MUNCII, FAMILIEI,
PROTECȚIEI SOCIALE
ȘI PERSOANELOR VÂRSTNICE
OIRPOSDRU REGIUNEA CENTRU



UNIVERSITATEA DE MEDICINĂ ȘI
FARMACIE "CAROL DAVILA"
BUCUREȘTI

«AD-COR Program inovativ de formare in domeniul cardiologiei pediatrice POSDRU/179/3.2/S/152012”

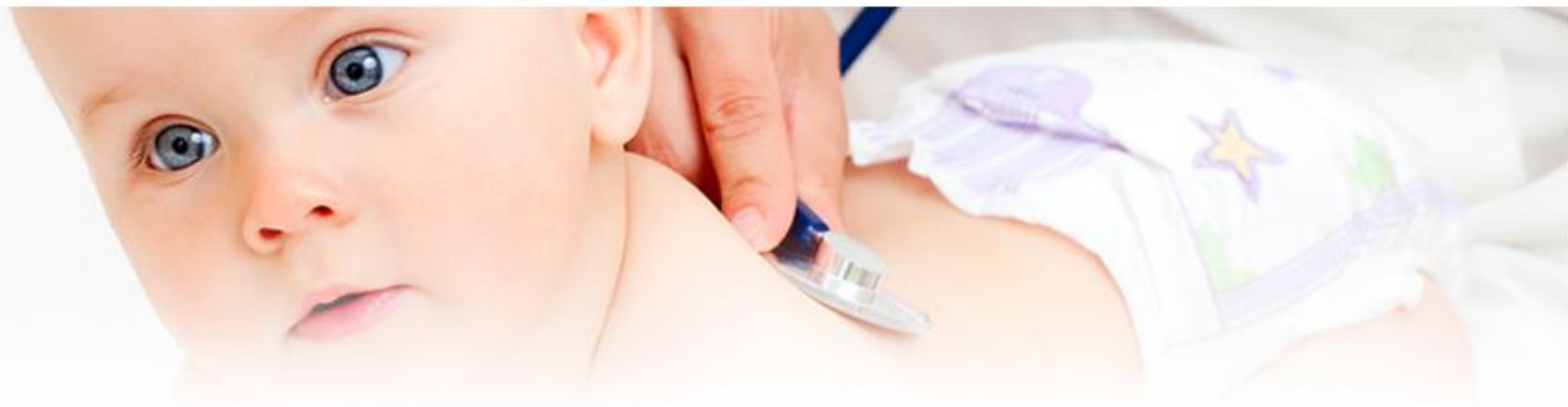Mai 2015

MODUL TEORETIC

EVALUAREA PACIENTULUI CARDIAC

Continut documentat/ validat/ prezentat de:

- ⇒ Expert formare medici: NICOLESCU Alin
- ⇒ Expert formare medici: VEDUTA Alina
- ⇒ Expert formare asistente: FILIP Cristina



ISTORIC SI EXAMEN CLINIC

- Desi tehnologiile imagistice sunt foarte avansate si disponibile pentru majoritatea pacientilor, istoricul si examenul clinic sunt esentiale in evaluarea unui copil la care se suspecteaza patologie cardiaca.
- Evaluarea initiala include anamneza completa si examenul clinic: inspectie, palpare, auscultatie



ISTORICUL SARCINII

- evenimente prenatale (consum de medicamente, alcool, tutun; infectii)
- conditii materne predispozante
 - diabet – incidenta crescuta a CMH (10-20%), a malformatiilor(TVM,DSV,PDA) si a PPHN
 - lupus eritematos/boala mixta de tesut conjunctiv – risc crescut de bloc atrioventricular la fat
 - boli congenitale cardiace – creste riscul de aparitie a malformatiilor cardiace la fat cu pana la 4 ori



ISTORIC NASTERII

- Greutatea la nastere:
 - Poate aduce informatii importante despre natura problemei cardiace
 - Greutate mica la nastere: infectii intrauterine, utilizarea de subst. chimice, medicamente, droguri.
 - Ex: rubeola congenitala, sdr. alcoolic fetal
 - Greutate mare la nastere: copii care provin frecvent din mame cu diabet – incidenta crescuta a anomaliilor cardiace
 - Copii cu TVM au frecvent greutate mai mare la nastere, asociaza cianoza



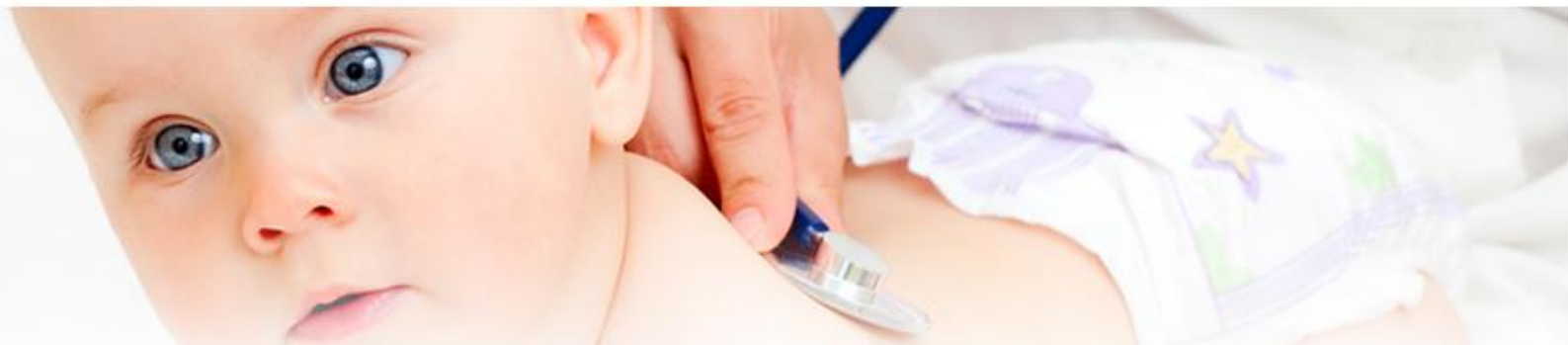ISTORICUL EVOLUTIEI POSTNATALE (1)

Castigul ponderal/alimentatia

- Cresterea este incetinita la copii cu insuf. cardiaca sau cu cianoza severa
- Greutatea este afectata mai mult decat inaltimea
- Alimentatie deficitara datorata dispneei (debut recent) – semn de insuficienta cardiaca

Suflurile

- detectate in perioada neonatala precoce (primele ore de la nastere) au la origine, cel mai frecvent, leziuni stenotice - SAo/SP (nu sunt influentate de nivelul rezistentelor pulmonare) sau sunturi mici stanga – dreapta (DSV, CAP)



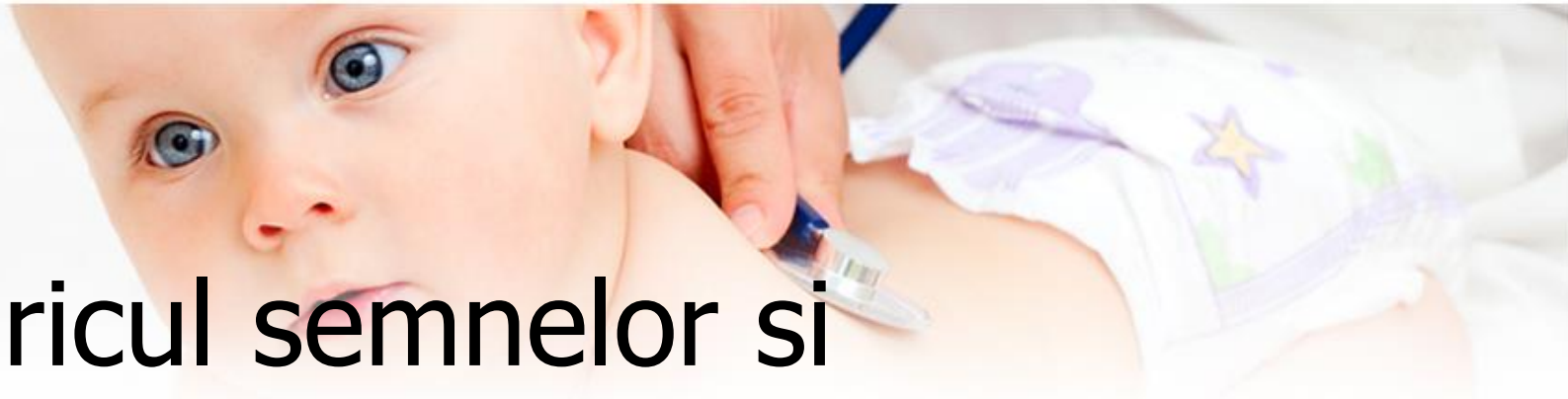Istoricul evolutiei postnatale (2)

- Majoritatea nn cu boli cardiace necianogene sunt asimptomatici la nastere.

Pe masura ce se realizeaza trecerea de la circulatia fetala la cea postnatala simptomatologia specifica defectului devine evidenta.

Ex.:

- leziuni obstructive ale cordului stang ducto-dependente dezvolta semne de debit scazut si soc dupa prima saptamana de viata cand se inchide CAP;
- Copii cu shunt semnificativ stg-dr. sunt in mod tipic asimptomatici si fara sufluri in primele 2 sapt. de viata dupa care rezistenta pulmonara scade si poate aparea suflul si insuficienta cardiaca



Istoricul semnelor si simptomele

Age	Mechanism	Disease
Newborn (less than 1 month)	Lesions requiring DA for pulmonary blood flow	Tricuspid atresia Pulmonary atresia w/intact ventricular septum Tetralogy of Fallot with pulmonary atresia Tetralogy of Fallot with severe pulmonary stenosis Double outlet right ventricle with severe pulmonary stenosis Critical pulmonary stenosis D-transposition of the great arteries Ebstein's anomaly
	Lesions requiring DA for systemic blood flow	Critical coarctation of the aorta (CoA) Critical aortic stenosis Aortic atresia Interrupted aortic arch Double outlet right ventricle with aortic stenosis
	Pulmonary venous obstruction	Total anomalous pulmonary venous return (TAPVR)
	Increased arteriovenous pressure difference	Arteriovenous fistula (e.g., hepatic, aneurysm of vein of Galen)
	Excessive left-to-right shunting	Truncus arteriosus Aortopulmonary window
Young infant (2-6 months)	Decreasing pulmonary vascular resistance	Ventricular septal defects Atrioventricular canal defects Large patent DA Unobstructed TAPVR
	Decrease pulmonary arterial pressure	Anomalous left coronary artery from the pulmonary artery (ALCAPA)

Admixture lesions
AVSD

PVR Falls

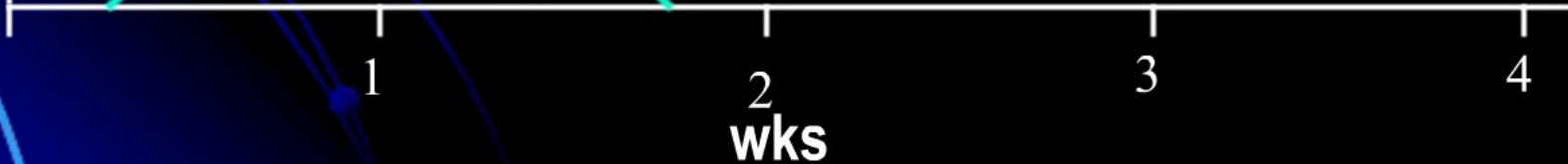Large Post Tricuspid shunts
Admixture
AVSD

Obstr .TAPVC
HLHS CoA
IAAS AS

Alcapa
Pompe . EFE

TGA PA tr TA PS

PDA
Closes





Istoricul semnelor si simptomelor (1)

Cianoza

- momentul instalarii (la nastere, cateva zile postnatal)
- Severitatea
- caracterul paroxistic sau permanent
- zonele din organism care sunt cianotice (buze, pat unghial, mucoase, extremitati membre)



Istoricul semnelor si simptomelor (2)

Crize hipoxice

- apar cel mai frecvent la copii cu TOF
- momentul aparitiei
- durata crizei
- frecventa

- Cel mai important: observarea respiratiei – respiratie rapida si profunda sau retinerea respiratiei. Aceasta ajuta la diferentierea dintre o criza cianotica adevarata si una falsa.

- Pozitia genu-pectorală este inalt sugestiva pentru boala cardiaca cianogena, in mod particular TOF.



Istoricul semnelor si simptomelor (3)

Tahipnee

- semn precoce de insuficienta cardiaca stg.
- In bolile cianogene
- se accentueaza in timpul alimentatiei ceea ce conduce la alimentatie deficitara si crestere ponderala nesatisfacatoare.
- frecventa respiratorie $> 60/\text{min}$ este anormala chiar si la nou-nascut.

Dispnee

- Poate insotiti tahipneea in insuficienta cardiaca stg. avansata sau in caz de intercurente respiratorii asociate bolii cardiace

Edemele palpebrale si sacrale

- semne de congestie venoasa sistemica.



Istoricul semnelor si simptomelor (4)

Wheezing sau tuse persistenta nocturna

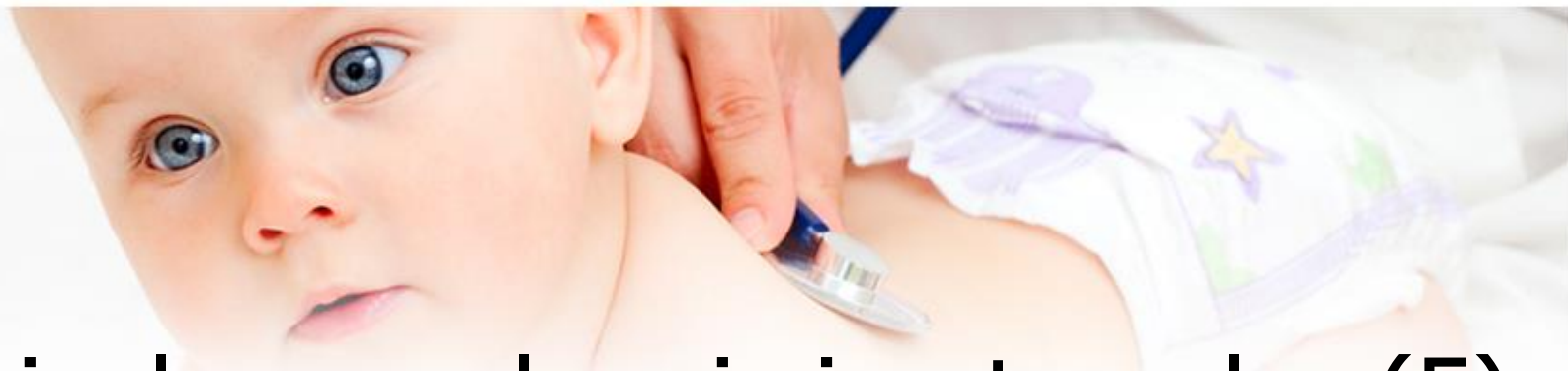- poate fi un semn precoce de IC

Frecventa infectiilor respiratorii joase

- La cei cu sunturi largi stg-dr.

Intoleranta la effort

- La sugari se apreciaza prin efortul la alimentatie
- La copii mai mari: “ Copilul tine pasul cu cei de varsta lui?”

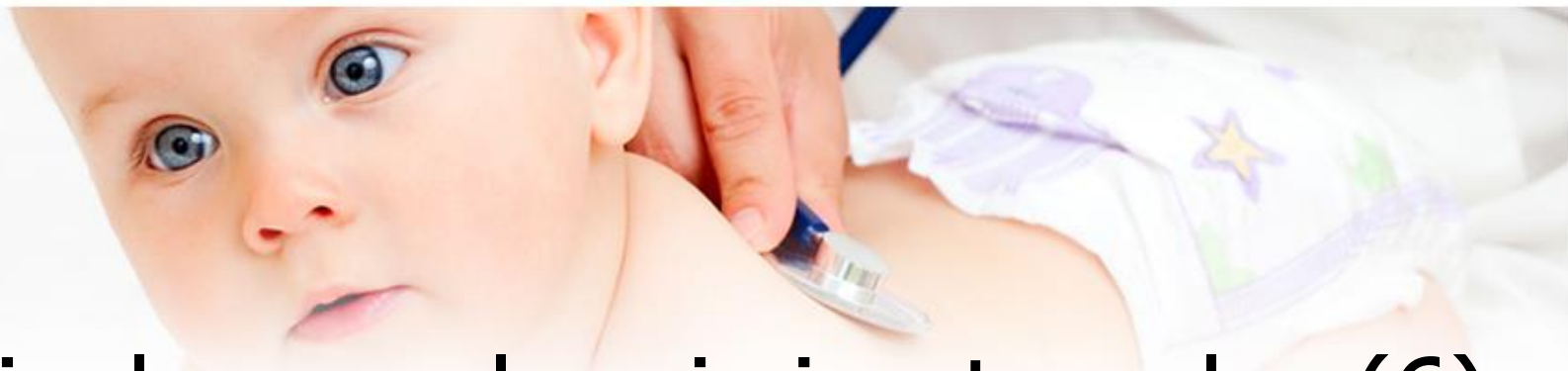

Istoricul semnelor si simptomelor (5)

- **Durerea toracica**
 - Durata, caracterul, legatura cu efortul
 - insotita de sincope/palpitatii?

N.B. Durerea cardiaca – nu este influentata de respiratie (cu exceptia pericarditei)
- nu are caracter ascutit

Dg.dif. Durere toracica – cardiaca – SAo severa, HTP, +/- PVM, pericardita, b. Kawasaki, anomalii coronariene, spasm/tromboze coronariene
- cauza noncardiaca – costocondrita, trumatisme toracice, boli respiratorii



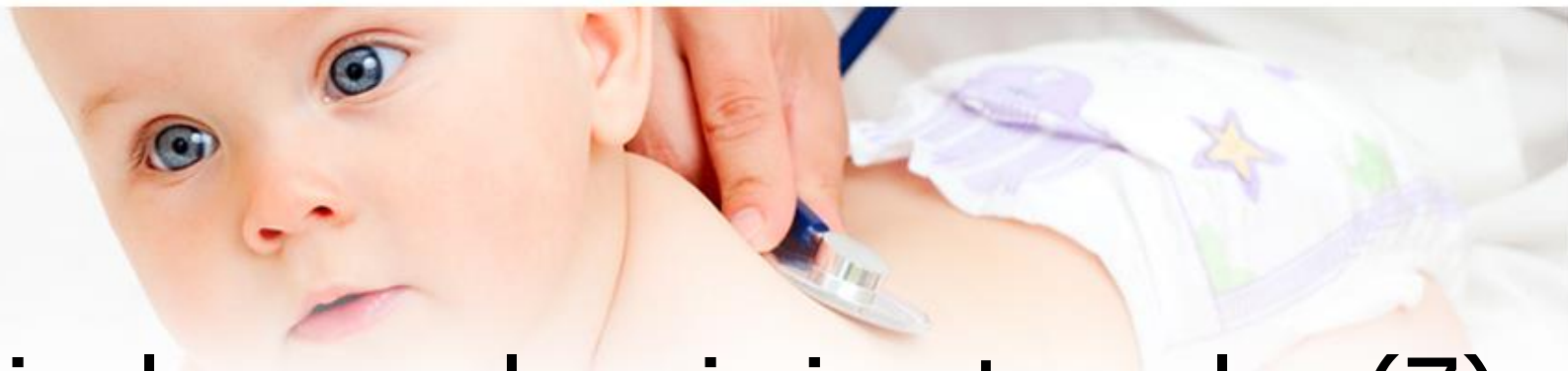Istoricul semnelor si simptomelor (6)

- **Palpitiile**

- Context (effort/emotii), durata, regulate/neregulate
- Salve? – debut/sfarsit (brusc/gradual)
- Medicatie concomitenta (teofilina, aerosoli cu adrenalina, corticoizi, beta-agonisti)

- **Simptome neurologice**

- Stroke – MCC cianogene (policitemie), embolii (tromboze intracardiac, endocardita)
- Cefalee - MCC cianogene (policitemie, abcese cerebrale), HTA
- Coree(Sydenham) – sugestiva pt. RAA



Istoricul semnelor si simptomelor (7)

- **Sincope**

- **Cea mai frecventa la copil este sincopa vagala (vaso-depresoare) fara boala cardiaca subiacenta!!**
- La efort: poate fi secundara SAo severe, CMHO, SP severe, HTP severa, sdr. QT lung, bloc A-V complet, TV catecolaminergica, sdr.Brugada

N.B. In caz de sincope declansate de effort/ precedate de dureri toracice/ recurente/cu istoric de morti subite in familie/ cu manifestari neurologice

-----→ investigatii suplimentare!!

Atentie la : sincope convulsivante (etichetate adesea gresit ca epilepsie!) – traseu EEG normal----→necesita EKG +/- monitorizare Holter EKG 24 h

surditate congenitala – obligatoriu EKG (posibil sdr.QT lung!)



Particularitatile istoricului la copilul mare si adolescent (1)

- Copilul de varsta scolara si adolescentul trebuie sa relateze un istoric initial iar parintii sa ofere informatiile suplimentare.
- Anamneza este mult mai asemanatoare cu aceea a adultului
- Pacientii cu MCC pot fi simptomatici de la nastere motiv pentru care nu sesizeaza o modificare a simptomatologiei asa cum se intampla la un copil anterior sanatos
- Evaluarea obiectiva (de catre medic) a tolerantei la efort: se remarca scurtarea respiratiei, aparitia cianozei



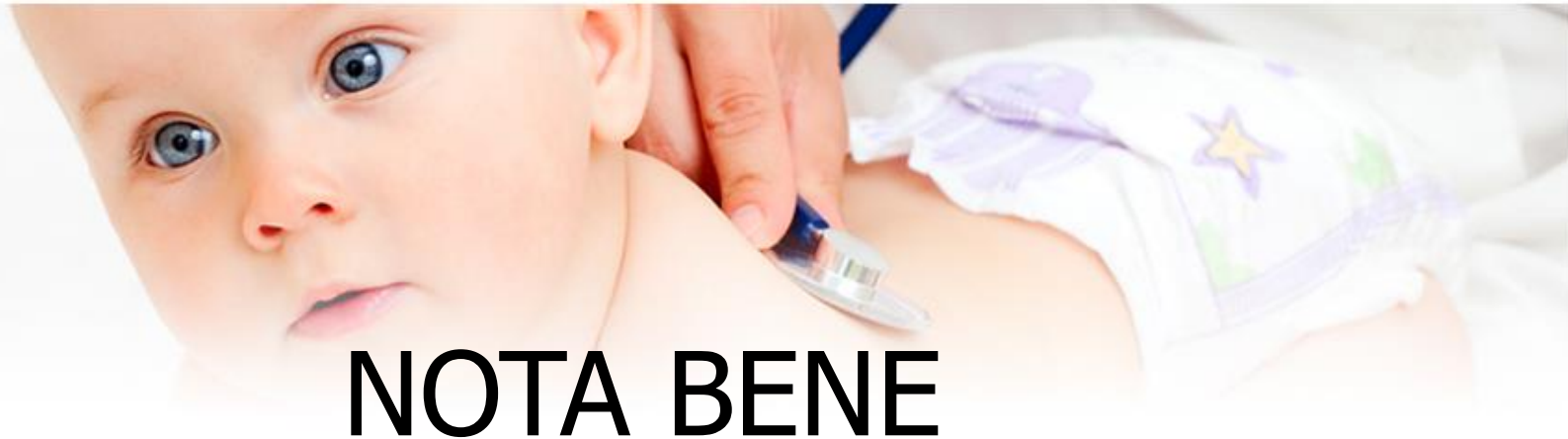Particularitatile istoricului la copilul mare si adolescent (2)

- **Dispnee paroxistica nocturna / ortopnee**
 - Treziri nocturne insotite de dispnee/polipnee si necesitand ridicarea in pozitie sezanda
 - Reprezinta manifestare de insuficienta cardiaca stanga cu congestie venoasa pulmonara
 - mai frecvent in cadrul stenozelor de vene pulmonare sau stenoze mitrale.
- Acuza frecvent: palpitatii, dureri toracice, astenie, oboseala la effort – cel mai adesea nu se depisteaza afectiune cardiaca subiacenta



ISTORIC FAMILIAL

- Boli ereditare: unele boli ereditare sunt asociate cu anumite boli de cord
 - Sdr. Marfan- anevrism de aorta, insuficienta mitrala
 - Sdr. de QT lung, moarte subita in familie
- Boli congenitale de cord: istoric familial pozitiv creste riscul aparitiei MCC (3% fata de riscul in populatia generala de 1%)
- Infarct miocardic la persoane tinere
- Hipercolesterolemie
- Cardiomiopatii hipertrofice/dilatative



NOTA BENE

- Debutul semnelor si simptomelor cardiace poate indica tipul leziunii cardiace
- Anamneza atenta este cel mai bun filtru pentru selectia pacientilor care au nevoie de investigatii suplimentare si care trebuiesc referiti specialistului cardiolog pediatru
- Anamneza si istoricul bolii trebuiesc atent coroborate cu datele examenului clinic pentru conturarea unui dg.de probabilitate si pentru aprecierea urgentei prezentarii copilului la cardiolog



EXAMEN FIZIC

- Examinarea copilului cardiac trebuie individualizata functie de varsta si de starea copilului: procedurile cele mai usor tolerate la inceput – inspectia – iar cele mai putin confortabile la sfarsit
- Este preferabila pozitia de supinatie dar se accepta si examinarea in bratele mamei pentru copii mici (1-3 ani).
- Inspectia copilului (corelat cu datele anamnestice) aduce de multe ori mai multe informatii decat examinarea cu stetoscopul la un copil refractar
- Frecvent este utila inspectia copilului in timpul efortului (supt la nou nascut/sugar, effort izotonic la copilul mare)

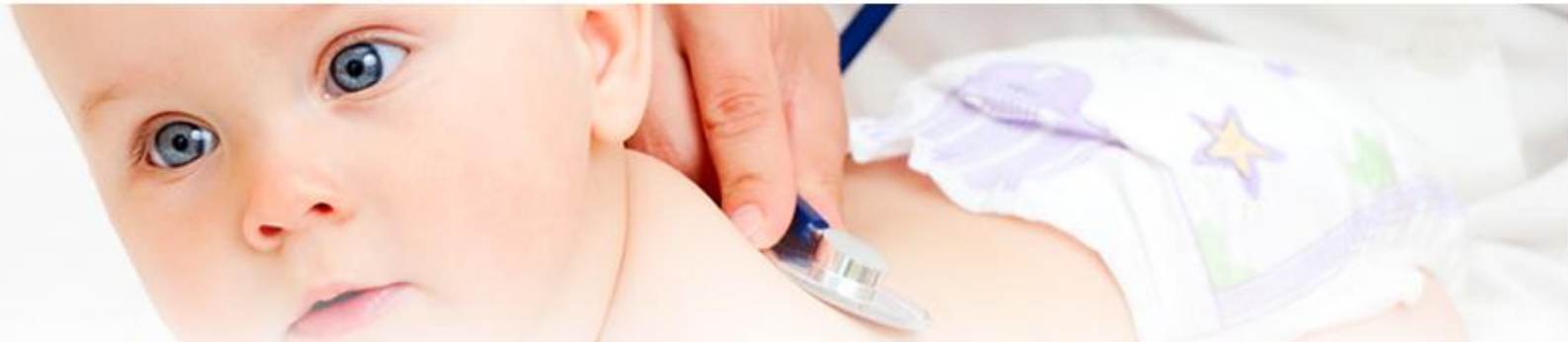

EXAMEN FIZIC- INSPECTIE (1)

- Aspectul general si statusul nutritional:
 - starea generala: buna/modificata
 - status nutritional: subnutrit/ normal/ obez
 - dismorfism: poate indica anumite sindroame genetice cunoscute a se asocia frecvent cu MCC Down, Holt – Oram, Noonan, Turner,etc)
 - degete hipocratice
 - culoare: cianotic, palid, icteric
 - Patern de respiratie

Disorders	CV Abnormalities: Frequency and Types	Major Features	Etiology
Alagille syndrome (arteriohepatic dysplasia)	Frequent (85%); peripheral PA stenosis with or without complex CV abnormalities	Peculiar facies (95%) consisting of deep-set eyes; broad forehead; long, straight nose with flattened tip; prominent chin; and small, low-set, malformed ears Paucity of intrahepatic interlobular bile duct with chronic cholestasis (91%), hypercholesterolemia, butterfly-like vertebral arch defects (87%) Growth retardation (50%) and mild mental retardation (16%)	AD Chromosome 22q11.2
CHARGE association	Common (65%); TOF; truncus arteriosus, aortic arch anomalies (e.g., vascular ring, interrupted aortic arch)	Coloboma, heart defects, choanal atresia, growth or mental retardation, genitourinary anomalies, ear anomalies, genital hypoplasia	8q12 deletion
DiGeorge syndrome (overlap with velocardiofacial syndrome)	Frequent; interrupted aortic arch, truncus arteriosus, VSD, PDA, TOF	Hypertelorism, short philtrum, downslanting eyes, hypoplasia or absence of thymus and parathyroid, hypocalcemia, deficient cell-mediated immunity	Microdeletion of 22q11.2
Down syndrome (trisomy 21)	Frequent (40%–50%); ECD, VSD	Hypotonic, flat facies, slanted palpebral fissure, small eyes, mental deficiency, simian crease	Trisomy 21
Fetal trimethadione syndrome	Occasional (15%–30%); TGA, VSD, TOF	Ear malformation, hypoplastic midface, unusual eyebrow configuration, mental deficiency, speech disorder	Exposure to trimethadione
Marfan's syndrome	Frequent; aortic aneurysm, aortic or mitral regurgitation	Arachnodactyly with hyperextensibility, subluxation of lens	AD
Noonan's syndrome (Turner-like syndrome)	Frequent; PS (dystrophic pulmonary valve), LVH (or anterior septal hypertrophy)	Similar to Turner's syndrome but may occur both in males and females, without chromosomal abnormality	Usually sporadic; apparent AD?
Pierre Robin syndrome	Occasional; VSD, PDA; less commonly ASD, COA, TOF	Micrognathia, glossoptosis, cleft soft palate	In utero mechanical constraint?
Rubella syndrome	Frequent (>95%); PDA and PA stenosis	Triad of the syndrome: deafness, cataract, and CHDs; others include intrauterine growth retardation, microcephaly, microphthalmia, hepatitis, neonatal thrombocytopenic purpura	Maternal rubella infection during the first trimester
Williams syndrome	Frequent; supraaortic AS, PA stenosis	Varying degree of mental retardation, so-called elfin facies (consisting of some of the following: upturned nose, flat nasal bridge, long philtrum, flat malar area, wide mouth, full lips, widely spaced teeth, peri-orbital fullness) hypercalcemia of infancy?	Sporadic; 7q23-deletion; AD?
Turner's syndrome (XO syndrome)	Frequent (35%); COA, bicuspid aortic valve, AS; hypertension, aortic dissection later in life	Short female; broad chest with widely spaced nipples; congenital lymphedema with residual puffiness over the dorsum of fingers and toes (80%)	XO with 45 chromosomes





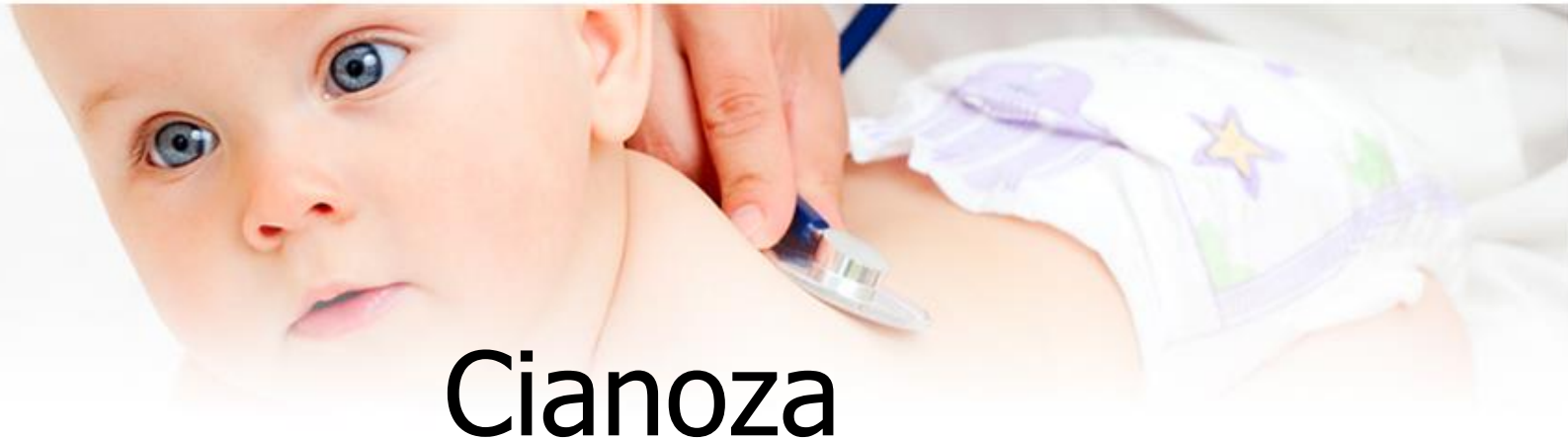EXAMEN FIZIC- INSPECTIE (2)

- Pattern de crestere:
 - falimentul cresterii este frecvent observat la copii cu MCC.
 - Copiii cianotici au hipotrofie staturo-ponderala
 - Copiii acianotici, cu shunturi largi stg-dr.prezinta mai frecvent hipotrofie ponderala si mai rar staturala
 - Copiii acianotici cu leziuni cu supraincarcare de presiune dar fara shunturi au crestere normala (SAo, SP, CoAo)
 - Obezitatea – insoteste unele sdr.genetice
- Cresterea nesatisfactoare la un copil cu anomalie cardiaca usoara: suspiciune de sindroame genetice, aport caloric inadecvat, afectiuni noncardiace.
- Importanta curbei ponderale !!!



EXAMEN FIZIC- INSPECTIE (3)

- Cianoza:
 - culoarea albastra a tegumentelor, datorita unor modificari cantitative a hemoglobinei reduse (creste peste 5 gr la 100 ml sange) si calitative ale hemoglobinei (transformarea fierului bivalent in fier trivalent , prin oxidare)
 - gradul si distributia (buze, conjunctiva, pat unghial, mucoase)
 - Sat O₂ trebuie sa fie < 85 % pentru a fi detectabila la valori normale ale Hb.
 - Poate apare si in boli respiratorii, neurologice nu doar cardiace; cianoza periferica poate apare la nn expusi la frig.



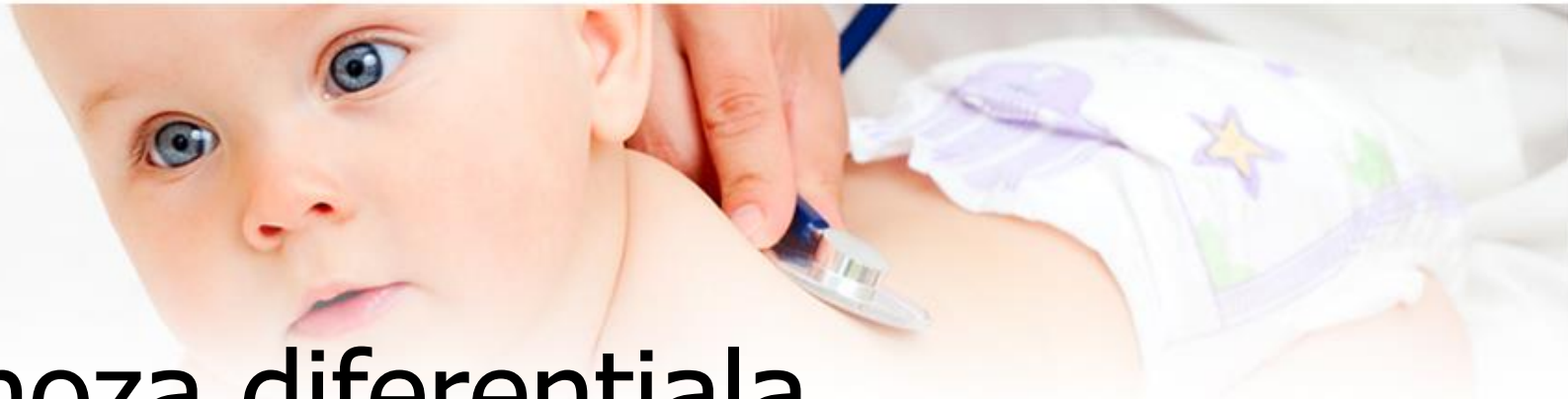Cianoza

- Cianoza centrala ---→ SatO2 scazuta in sg.arterial
- Cianoza periferica (cianoza periorala izolata, acrocianoza)---→Sat O2 normala in sg.arterial
- Policitemie– cianoza detectata de la valori ale Sat O2 de 90%
- Anemie severa – cianoza detectata de la Sat O2=40-50%
- N.B. Chiar si cianoza usoara necesita investigatii suplimentare!!!



Cianoza centrala –diagnostic diferential

- De cauza cardiaca (mixica intracardiaca)- ex.: ventricul unic
- De cauza pulmonara (mixica intrapulmonara) – PPHN
- Mixta (cardiaca + pulmonara) – PPHN + shunt R-L (PFO+PDA)



Cianoza diferentiala

- Cianoza a membrelor superioare: TGA + PDA
- Cianoza a membrelor inferioare – shunt R-L PDA (cu vase normopuse)

PPHN

Coarctatie critica
de aorta

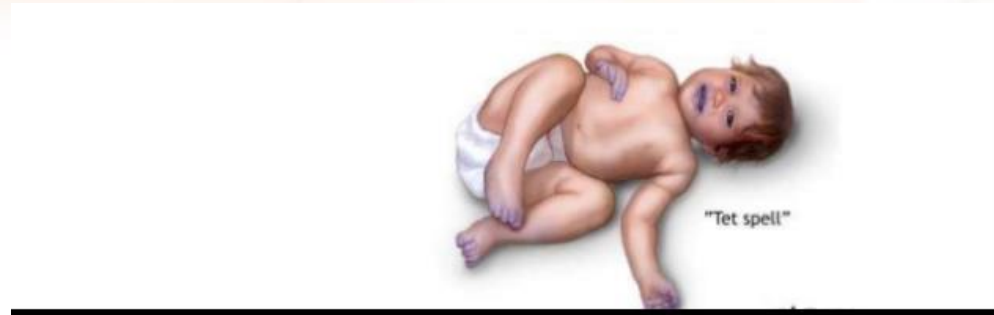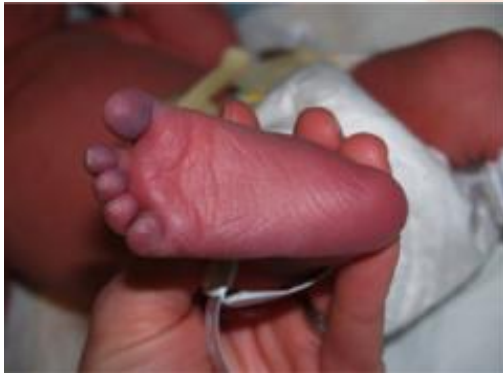Daca exista shunturi
intracardiace semnificative
R-L---- dispare cianoza
diferentiala!



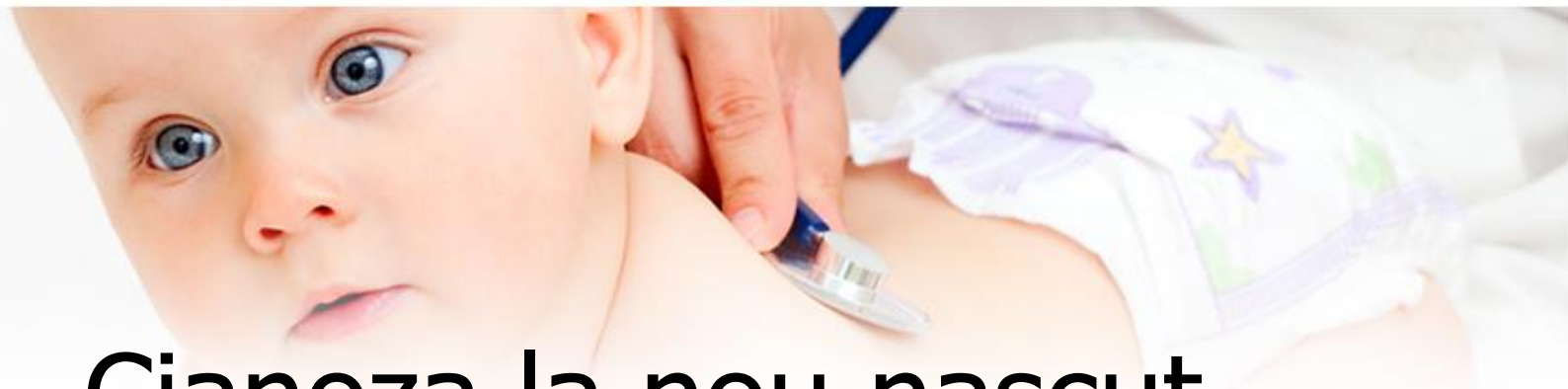Cianoza diferentiala

- N.B.: importanta masurarii (corecte) a saturatiei O_2 in teritoriul pre si postductal la nastere si la 48-72 ore
 - O_2 diferenta a $Sat O_2 > 5\%$ in teritoriul pre si postductal impune solicitarea unei ecografii cardiace.

Cianoza la nou nascut



- Cianoza este recunoscuta de la valori mai mari ale Sat O₂ (>90%)
(Hb este uzual mai mare iar circulatia periferica mai incetinita)
- O SatO₂ de peste 90% nu exclude complet o MCC cianogena
(poate fi obtinuta la o P O₂ = 45-50 mm Hg datorita deplasarii la stg. a curbei de disociere a Hb la nn)
- Proba de sange arterial se preleveaza de la mb.superior drept (pt. evitarea unei probe cu P O₂ fals scazute prin sunt dr-stg la nivelul ductului arterial)

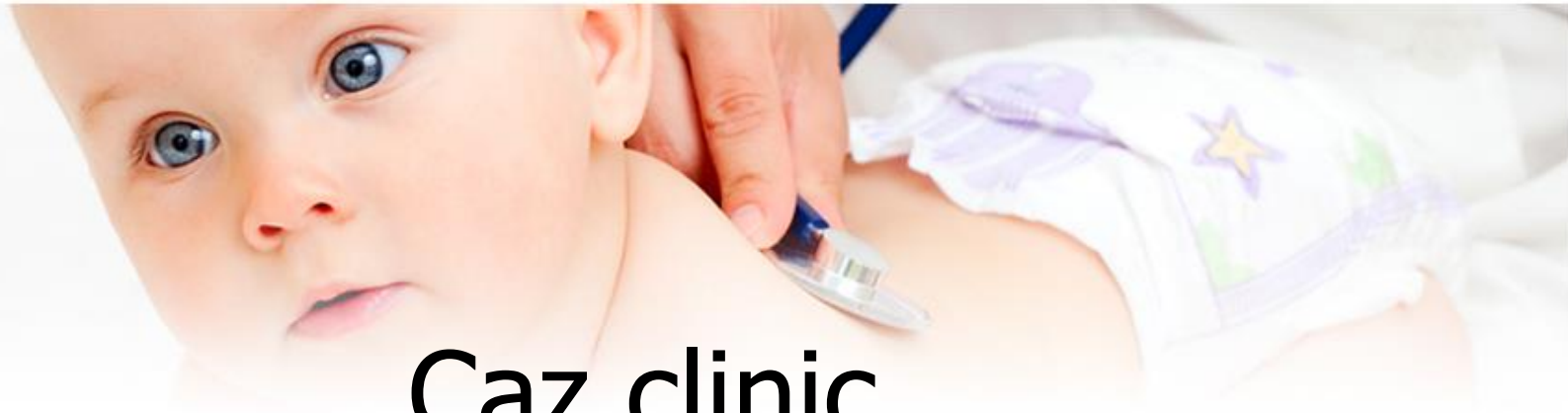

Cianoza la nou nascut

- Hiperoxitest – administrare de O₂ 100% pt. diferentierea cianozei de cauza cardiaca de cea de cauza respiratorie
 - cardiaca – cresterea P O₂ arterial cu 10-30 mm Hg
(exceptie – ex. TAVPR – crestere la >100 mm Hg)
 - respiratorie – cresterea P O₂ la >100 mm Hg
(exceptie – boli pulmonare extinse cu sunt masiv intrapulmonar)

Cianoza de cauza cardiaca/respiratorie

	<i>CARDIAC</i>	<i>RESPIRATORY</i>
Heart rate	Faster	Fast
Respiratory rate	Fast	Faster
Grunt	Not Present	Present
Murmur	Prominent	Can be present
CHF	Present	Less likely
Abnormal Pulses	Yes	No
Response to O₂	Not much	Good



Caz clinic

- Nou-nascut normoponderal intens cianotic in sala de nastere
- Corectia tuturor factorilor reversibile
- Masuri de resuscitare fara succes
- Se exclud toate cauzele, ramane cauza cardiaca
 - Diagnostic???

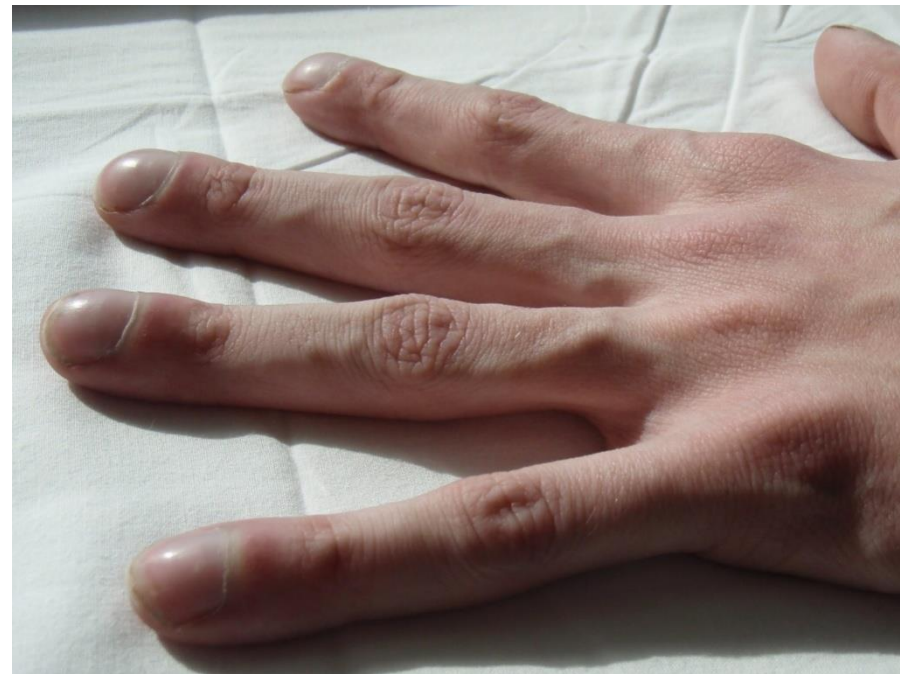

- Aveti dreptate este Transpozitie de mari vase u septuri intacte !!!



EXAMEN FIZIC- INSPECTIE (4)

- Hipocratism digital:
 - Apare dupa o perioada >6 luni de saturatie arteriala scazuta
 - Consta in largirea si ingrosarea unghiilor si extremitatii distale a degetelor
 - Apare cel mai devreme si mai evident la police
 - Poate fi asociat cu boli pulmonare, ciroza hepatica, endocardita bacteriana subacuta
 - exista si hipocratism familial (dg. de excludere!)





EXAMEN FIZIC- INSPECTIE (5)

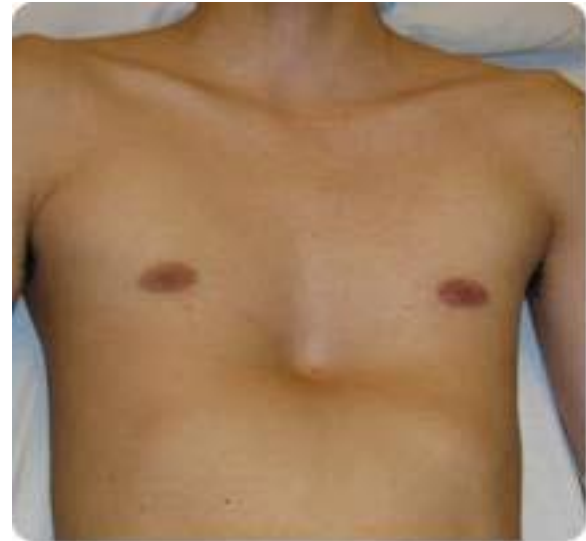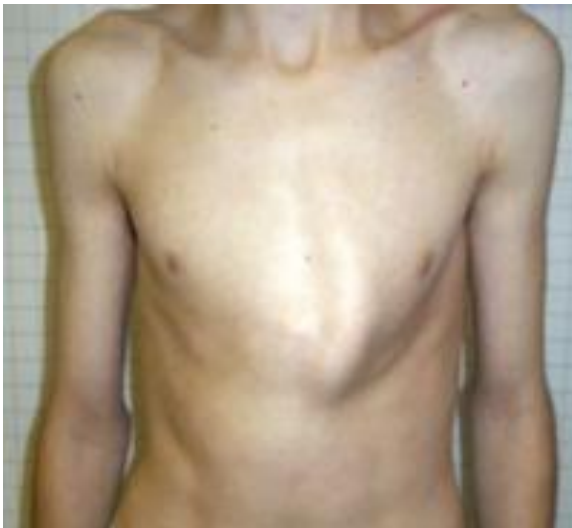- Pattern respirator:
 - Frecventa respiratorie (preferabil in somn- creste la copilul agitat, in plans)
 - FR > 60/min in repaus – anormala inclusiv la nn!!
 - Tahipneea, impreuna cu tahicardia, sunt semne precoce de insuficienta cardiaca stg.
 - Prezenta dispnee si a tirajului - semne de insuficienta VS avansata

Table 1. Range of respiration rates²

Group	Age	Breaths/min
Newborn to 6 weeks	Newborn to 6 weeks	30 - 60
Infant	6 weeks to 6 months	25 - 40
Toddler	1 to 3 years	20 - 30
Young Children	3 to 6 years	20 - 25
Older Children	10 to 14 years	15 - 20
Adults	Adults	12 - 20

EXAMEN FIZIC- INSPECTIE (6)

- Diaforeza – in special in timpul efortului (plans, supt)
 - se datoreaza activarii sistemului nervos simpatic ca raspuns la debitul cardiac scazut (insuficienta cardiaca)
- Torace:
 - Regiunea precordiala bombata +/- activitate cardiaca vizibila sugereaza cardiomegalie veche
 - Pectus excavatum rar poate determina presiune asupra cordului,- suflu sistolic la nivel pulmonar cu largirea siluetei cardiace





EXAMEN FIZIC- INSPECTIE

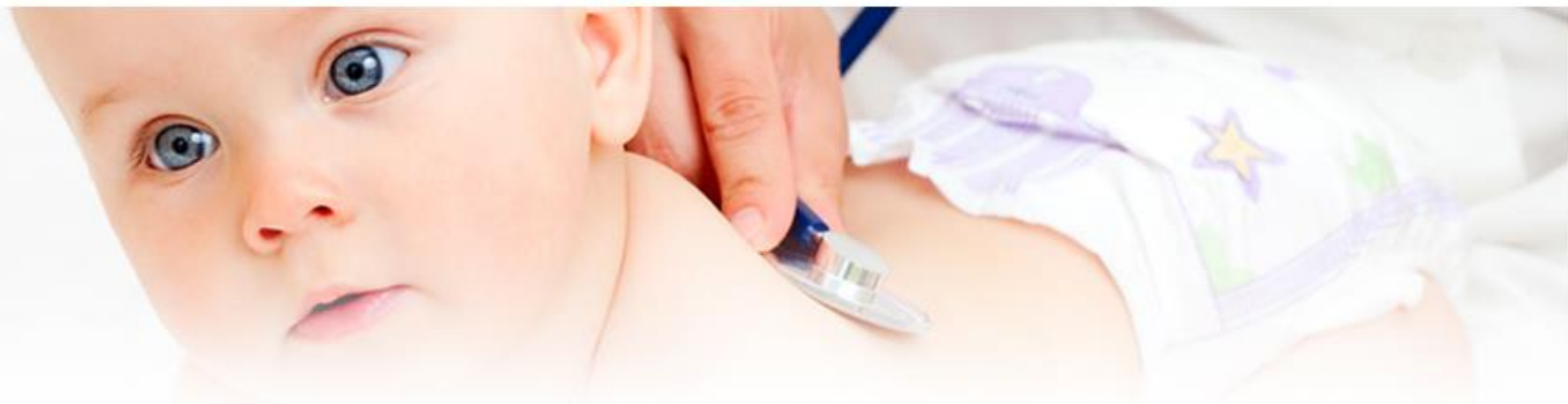- Venele gatului:
 - Se vizualizeaza cel mai bine cu pacientul ridicat la 30 grade
 - Turgescente in insuficienta de cord drept
 - Pulsul jugular-
 - » nu se palpeaza
 - » Normal see reduce in inspir
 - » Amplu in stenoza tricuspидiana, insuficienta tricuspидiana
 - » Se accentueaza in inspir in pericardita constrictiva (semn Kussmaul)



Caz clinic

- Baiat de 2 ani cu episoade de cianoza predominant dimineata
- Obiectiv: cianoza de tip central, hipocratism digital
- Fara paloare, edeme, sindrom functional respirator, ficat in limite normale
- Freamat pe marginea stg. a sternului

» Diagnostic???



»Tetralogie Fallot!



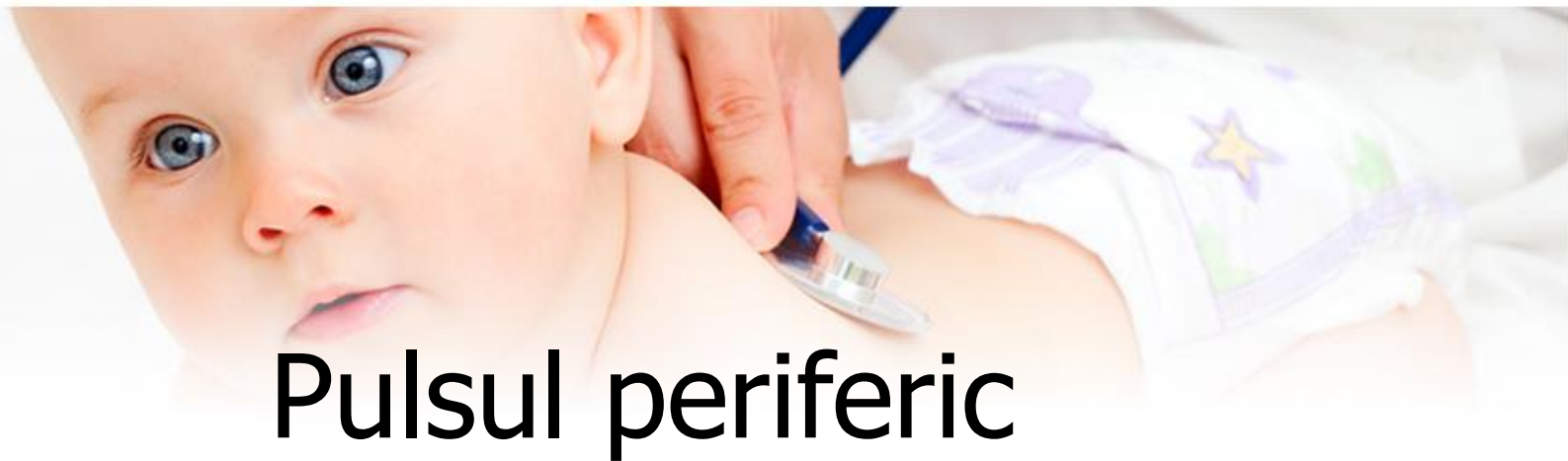EXAMEN FIZIC- PALPARE

- Puls periferic:
 - prezent/absent,
 - frecventa,
 - amplitudinea
- Arie precordiala:
 - prezenta freamatului,
 - punctul impulsului maximal,
 - Socul apexian
 - hiperactivitate precordiala



EXAMEN FIZIC- PALPARE

- Puls periferic:
 - normal variaza cu varsta si statusul (cu cat e varsta mai mica cu atat e pulsul mai crescut)
 - Frecventa crescuta: agitatie, febra, IC, aritmii
 - Bradicardia: bloc, efect secundar al medicamentelor
 - Se palpeaza simultan la membrele sup. si inf. (nepalpabil aa. Femurale, pedioase- Coarctatie de aorta)
 - Slab, neregulat: IC, soc circulator sau la membrul inferior al unui pacient cu Co. aorta



Pulsul periferic

- Paradoxal
 - reducere importanta a pulsului in inspir (in tamponada cardiaca, pericardita constrictiva, obstructie VCS, insuficienta respiratorie severa din astm, pneumonie)
- Hiperkinetic
 - cresterea volumului bataie (anemie, hipertiroidism, regurgiatre aortica, bradicardii marcate)
- Puls alternant
 - insuficienta cardiaca severa, stari hipovolemice



EXAMEN FIZIC- PALPARE

- Socul apexian:
 - Detectarea cardiomegaliei
 - Normal in sp. V i.c. pe LMC, la copii > 7ani, inainte de aceasta varsta in sp IV- deplasare laterala sau inferioara sugereaza cardiomegalie
- Punctul impulsului maximal:
 - util in determinarea dominantei ventriculare;
 - cand domina VD- la niv. marginii inf stangi a sternului; in mod normal nn si sugarii au dominanta ventriculara dreapta
- Soc apexian hiperactiv: apare in malformatii cu supraincarcare de volum (PDA, VSD) si in regurgitari valvulare severe (regurgitare Ao, regurg.mitrala)



EXAMEN FIZIC- PALPARE

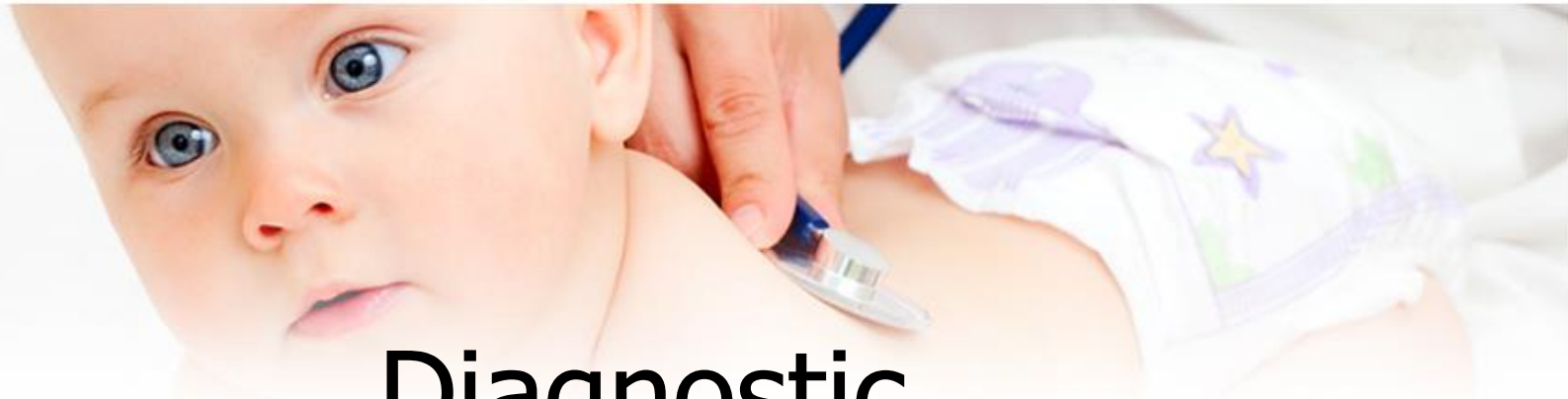- Freamatul:
 - senzatie vibratorie ce reprezinta manifestarea palpabila a suflurilor de intensitate crescuta, aspre.
 - Se prefera palparea cu fata palmara a mainii
 - In marginea sup. Stg a sternului: are originea la nivelul VP sau AP-stenoza pulmonara, CAP(rar).
 - Marginea sup. Dr. a sternului: stenoza aortica
 - Marginea inf. Stg.: DSV
 - In fosa suprasternala: stenoza pulmonara, CAP, Co. Ao.
 - La nivelul a carotide si in fosa suprasternala: boala aortica (Co.Ao, stenoza aortica)
 - Intercostal: Co.Ao severa si colaterale intercostale excesive.



Caz clinic

- Sugar de 2 luni din mama diabetica, nascut la termen
- Se prezinta in urgenta cu sindrom functional respirator marcat, cianoza centrala, A. V.=180/min, F.R.=58/min, hepatomegalie
- Cardiomegalie, exacerbare marcata a cianozei in plans

» Diagnostic???



Diagnostic

- Transpozitie de mari vase cu DSV si insuficienta cardiaca congestiva



Caz clinic

- Nou-nascut de 3 sapt.,
- Cianoza la nivelul extremitatilor si al limbii
- Tahipnee, dificultati de alimentatie de la nastere
- Curba ponderala nesatisfacatoare
- Puls venos jugular proeminent
- Impuls ventricular tip VS
- Hepatomegalie
- Suflu holosistolic grad 3/6 parasternal stg.
 - » Diagnostic???



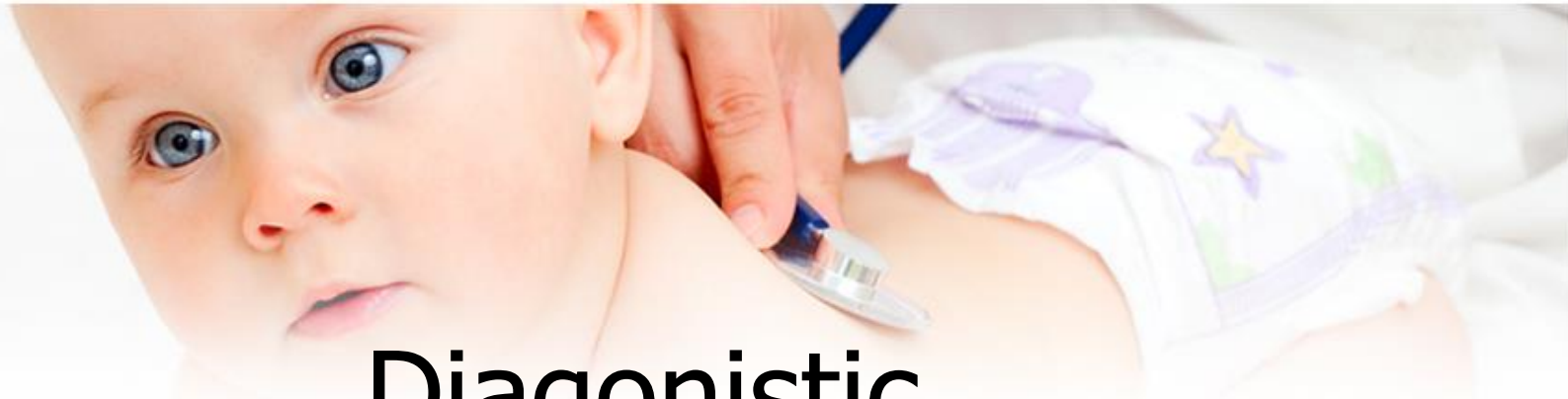Diagnostic

- Atrezie valva tricuspida



Caz clinic

- Sugar 2,5 luni
- Cianoza usoara de la nastere
- Subponderal
- Tahipnee, tahicardie
- Impuls ventricular tip VD
- Dedublare larga, fixa S2
- Uruitura diastolica la baza sternului
- Hepatomegalie
 - » Diagnostic???



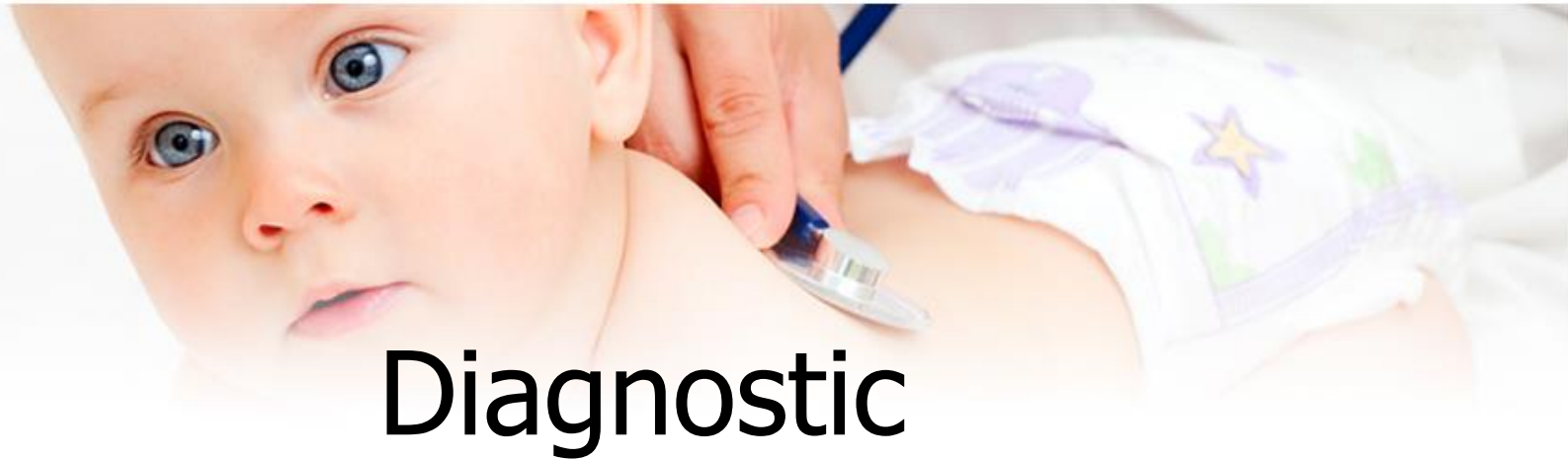Diagonistic

- TAPVR



Caz clinic

- Copil de 2 ani, se prezinta pentru: dispnee de effort, fatigabilitate ,
- Cianoza centrala usoara cu debut recent
- Mama cu psihoza maniaco-depresiva (tratament cronic cu Litiu)
- Tatal relateaza episoade tranzitorii de tahicardie (palpator)
- AHC: un frate cu manifestari similare, cu moarte subita (coincidenta?)
- Pulsatii jugulare proeminente
- S2 dedublat larg
- Suflu sistolic la baza sternului
 - » Diagnostic??



Diagnostic

- Boala Ebstein + sdr. WPW



EXAMEN FIZIC - AUSCULTATIE

- Necesita experienta dar aduce informatiile cele mai utile din toata examinarea fizica
- Se evalueaza :
 - Frecventa cardiaca si regularitate
 - Zgomote cardiace (S1, S2)
 - Zgomote sistolice si diastolice
 - Click-uri
 - Zgomote extracardiace
 - Sufluri cardiace
 - Sufluri arteriale
 - Auscultatie pulmonara



EXAMEN FIZIC - AUSCULTATIE

- Frecventa cardiaca si regularitate: ritmul foarte rapid sau rar trebuie investigat suplimentar prin ECG
- Zgomote cardiace:
 - Intensitate
 - Trebuie evaluate inaintea suflurilor
 - Zgomotele inabusite si distante: in pericardita lichidiana, IC



EXAMEN FIZIC - AUSCULTATIE

- Zgomotul 1 (MTPA):
 - dat de închiderea VM, VT
 - Se aude cel mai bine la apex/
marginea sternală stg.
 - Dedublat larg: BRD, boala Ebstein

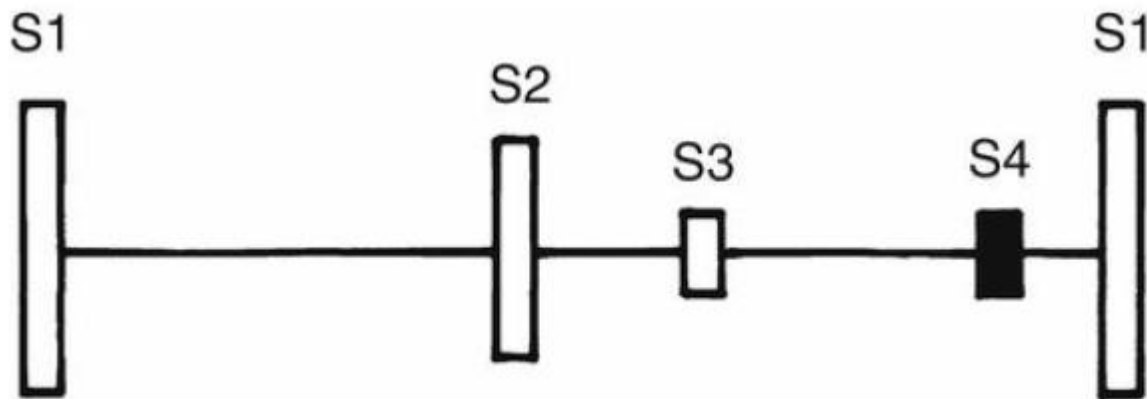
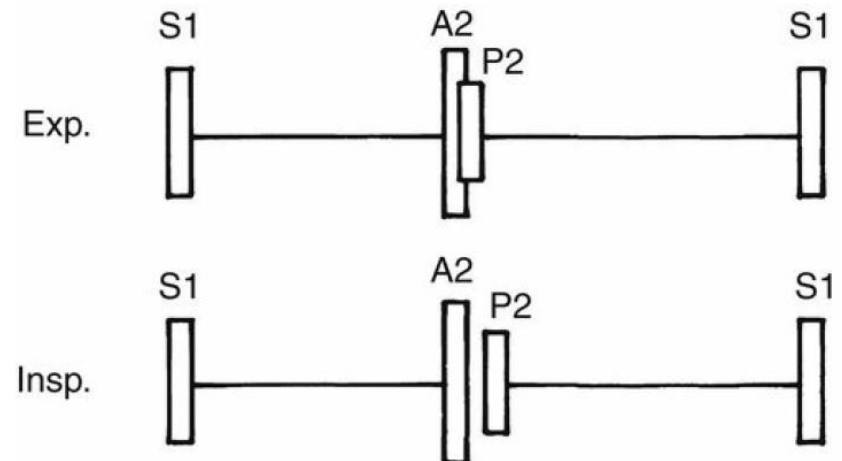



Diagram showing the relative relationship of the heart sounds. The filled bar shows an abnormal sound.



EXAMEN FIZIC - AUSCULTATIE

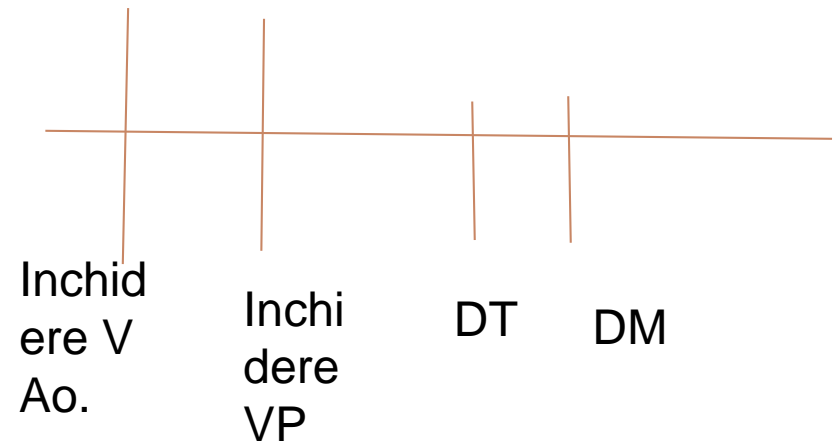
- Zgomotul 2 (APT_M):
 - la marginea sternala sup. stg- intensitate maxima
 - Are 2 componente care corespund inchiderii valvelor aortica si pulmonara: A2- componenta aortica precede componenta pulmonara-P2
 - Gradul de dedublare variaza cu respiratia: creste in inspir





EXAMEN FIZIC - AUSCULTATIE

- Zgomot 2 (APTM):
 - Anormal:
 - Dedublat larg si fix- cand se prelungeste timpul de ejectie al VD
 - supraincarcare de volum (DSA,PPAVR),
 - Supraincarcare de presiune (SP)
 - BRD



Dedublare paradoxala de S2:
Stenoza aortica stransa, BRS



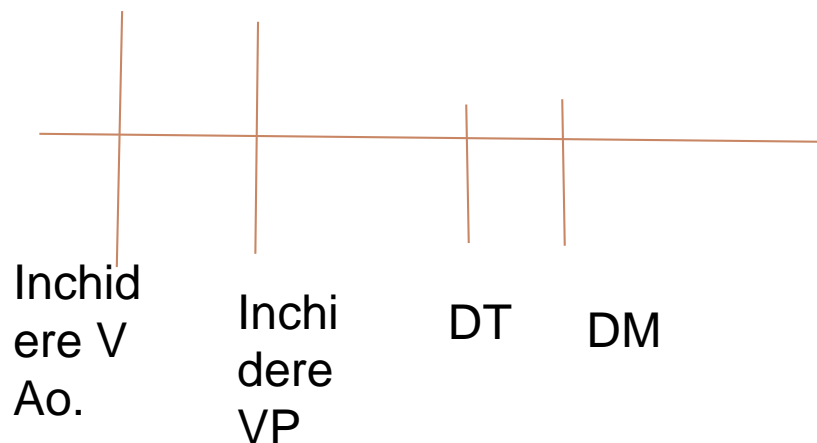
EXAMEN FIZIC - AUSCULTATIE

S2- Ingust si intarit:

-cand VP se inchide mai devreme- HTP

-cand V.Ao. Se inchide mai devreme

(S Ao., ocazional la copii normali)



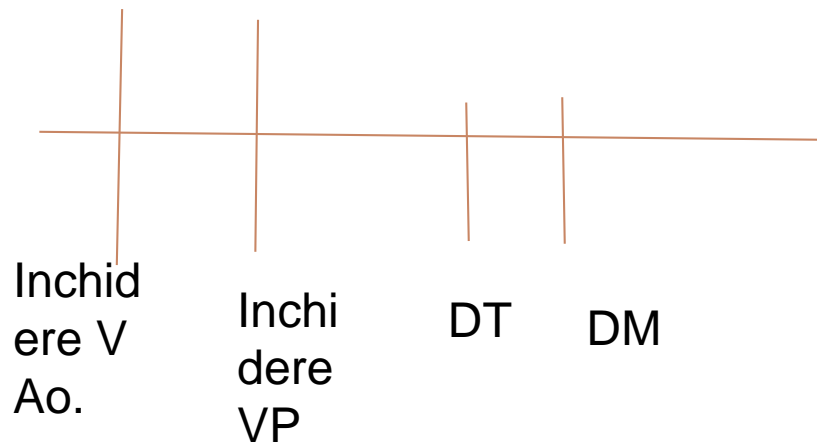
- Unic: valva semilunara unica (atrezie de VP, de V.Ao., trunchi arterial), cand P2 nu e audibil: TVM, TOF, SP severa; cand P2 apare mai devreme: HTP; ocazional la copii normali.
- Intensitate anormala: crescuta- HTP, scazuta: SP severa, TOF



EXAMEN FIZIC - AUSCULTATIE

S2- Ingust si intarit:

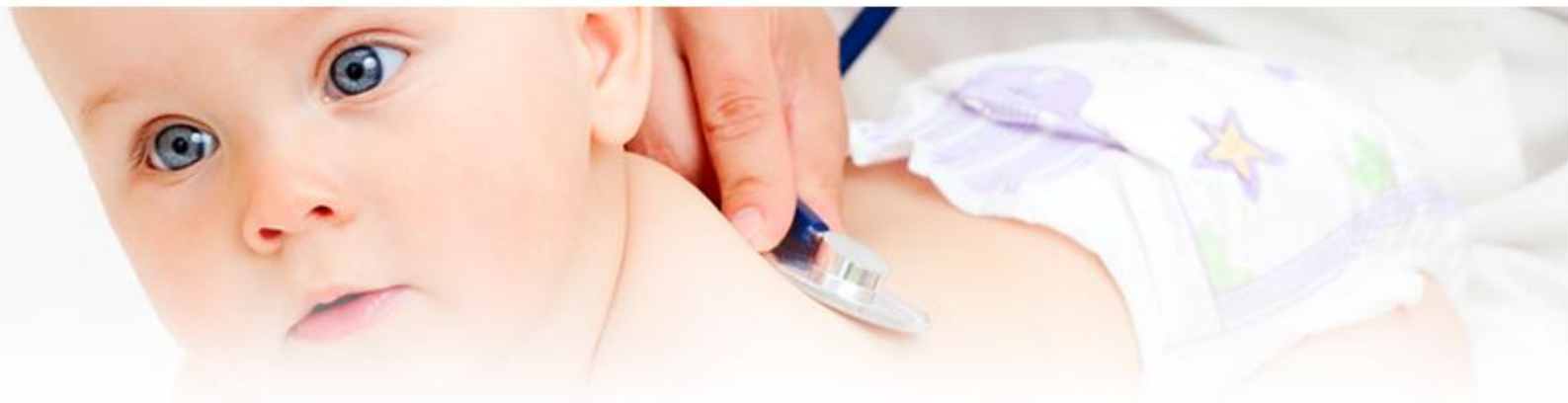- valva semilunara unica (atrezie de VP, de V.Ao., trunchi arterial)
- cand P2 nu e audibil:(TVM, TOF, SP severa);
- cand P2 apare mai devreme: HTP; ocazional la copii normali.
- Intensitate anormala:
 - crescuta- HTP
 - scazuta: SP severa, TOF





EXAMEN FIZIC - AUSCULTATIE

- S3 :
 - Zgomot de frecventa scazuta in diastola precoce si este legat de umplerea rapida a ventriculilor
 - Se aude cel mai bine in apex/ marginea inf. stg. sternala
 - Prezent in mod normal la copii normali si adulti tineri
 - Anormal, de intensitate crescuta in situatiile in care exista dilatatare ventriculara si complianta ventriculara scazuta



- S3:
 - Cand se asociaza tahicardia – galop.
- Ritmul de galop:
- ritm triplu, rapid rezultat din asocierea :S3+/- S4 si tahicardie
 - In general apare in situatii patologice: frecvent in IC

EXAMEN FIZIC - AUSCULTATIE

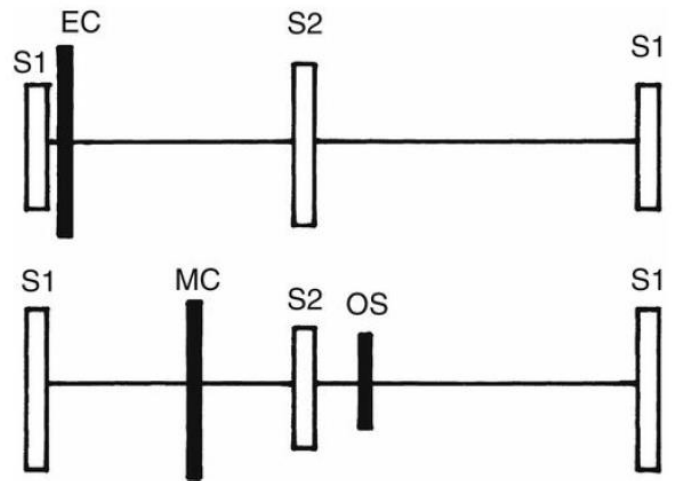


FIGURE 2-9 Diagram showing the relative position of ejection click (EC), midsystolic click (MC), and diastolic opening snap (OS). Filled bars are abnormal sounds.

- Click-uri:
 - Click de ejectie :
 - urmeaza S1 foarte aproape si este legat de initierea ejectiei ventriculare, de aceea suna ca un S1 intaritat;
 - se aude normal la baza/ambele margini sup. sternale



EXAMEN FIZIC - AUSCULTATIE

- Click-uri:
 - Se asociaza cel mai frecvent cu:
 - stenoza valvelor semilunare;
 - dilatarea Ao, AP,
 - prezenta in HTP;
 - TOF
 - trunchi arterial
 - Click mezosistolic: +/- suflu sistolic in prolaps de VM



EXAMEN FIZIC - AUSCULTATIE

- Zgomote extracardiace:
 - frecatura pericardica –
 - sunet de “du-te-vino” produs prin frictiunea cordului asupra pericardului
 - Descris ca fiind semanator cu smirghel frecat pe lemn
 - Intensitatea variaza cu fazele ciclului cardiac mai mult decat cu respiratia
 - Poate creste ca intensitate daca pacientul se intinde anterior
 - Acumulare mare de lichid poate duce la disparitia frecaturii.



EXAMEN FIZIC - AUSCULTATIE

- Sufluri cardiace:
 - Se evalueaza:
 - intensitatea (gr.I-VI),
 - momentul (sistolic, diastolic),
 - localizare,
 - iradiere
 - calitate (muzical, vibrator,..)
 - Configuratia (crescendo-descrescendo, in platou)



EXAMEN FIZIC - AUSCULTATIE

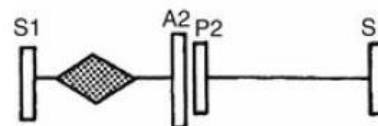
- Intensitatea suflurilor:
 - Grad I: abia perceptibil
 - Grad II: fin dar usor de auzit
 - Grad III: moderat e puternic dar fara freamat
 - Grad IV: mai intens si asociat cu freamat
 - Grad V: audibil cu stetoscopul abia atingand pieptul
 - Grad VI: audibil cu stetoscopul fara sa atinga pieptul
- Diferenta intre gradele de intensitate poate fi subiectiva; pot fi accentuate de cresterea DC: febra, anemie, anxietate, efort.



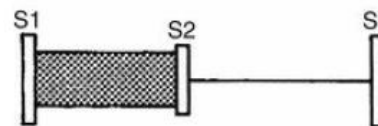
EXAMEN FIZIC - AUSCULTATIE

- Clasificarea suflurilor: in functie de relatia dintre sufluri si S1, S2 – sistolic; diastolic, continuu
- Suflurile sistolice:
 - intre S1 si S2
 - Clasificate de Perloff, in functie de debut in 4 subtipuri: protosistolic (de ejectie), holosistolic, sistolic precoce, telesistolic

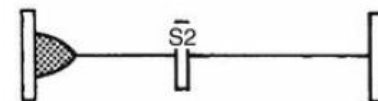
Types of Systolic Murmurs (Perloff)



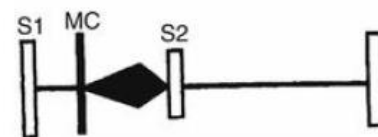Midsystolic Murmur
(Ejection systolic murmur)



Holosystolic Murmur
(Regurgitant holosystolic)



Early Systolic Murmur
(Short regurgitant)



Late Systolic Murmur



EXAMEN FIZIC - AUSCULTATIE

- Suflul sistolic de ejectie – protosistolic
 - Incepe dupa S1 si se termina inainte de S2
 - Coincide cu fluxul turbulent pe valvele semilunare
 - Apare in:
 - S.Ao;
 - SP;
 - flux sistolic accelerat pe valvele semilunare (anemie, febra, tireotoxicoza si suflu sistolic inocent)
 - Se aude in spatiul II i.c.





EXAMEN FIZIC - AUSCULTATIE

- Sufluri telesistolice:
 - Incep in mezo- telesitola si dureaza pana la S2
 - Prototipul – suflul de prolaps de VM





EXAMEN FIZIC - AUSCULTATIE

- Sufluri holosistolice:
 - Incep odata cu S1 si ocupa toata sistola pana la S2;
 - Sunt determinate de fluxul dintr-o cavitate cu presiune inalta catre cavitatea receptoare
 - Apar in:
 - DSV,
 - IM,
 - IT
 - Se aud in spatiul II-III i.c. dr sau stg



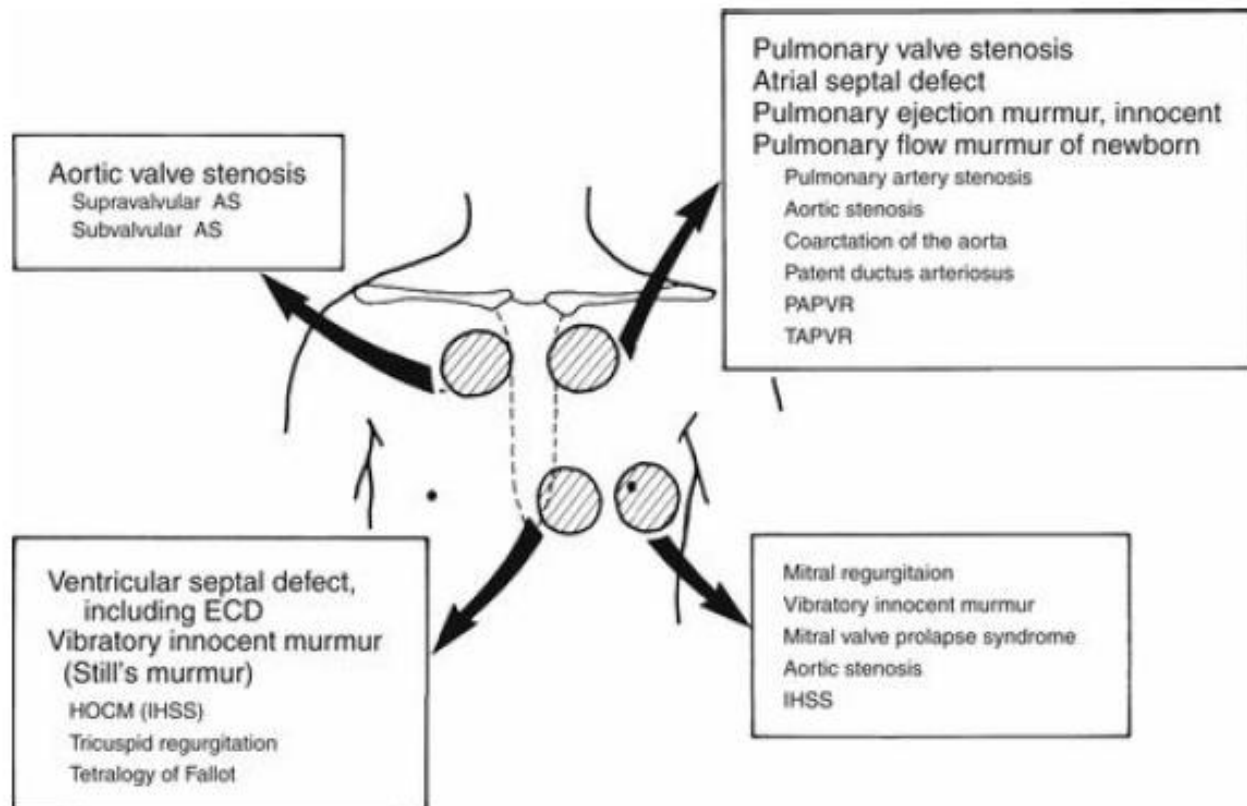


EXAMEN FIZIC - AUSCULTATIE

- Iradierea suflurilor sistolice:
 - Utila in determinarea originii suflurilor;
 - exemple:
 - un suflu sistolic apical care iradiaza in axila stg. si inf. In spate este caracteristic pentru IM;
 - daca iradiaza spre marginea sternala sup.dr. si spre gat are, cu mare probabilitate, origine la valva aortica;
 - cu iradiere in spate mai probabil de la VP.



Diagnostic diferential al suflurilor in functie de localizare





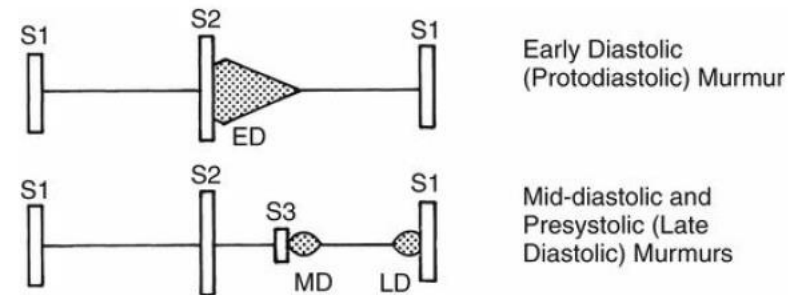
Auscultatia dinamica

- Valsalva
 - Ridicarea in ortostatism
 - Effort fizic
- } accentueaza suflul in CMHO, PVM
diminueaza suflul in regurg.mitrala
- Auscultatia cu toracele aplecat anterior – accentuarea frecaturii pericardice

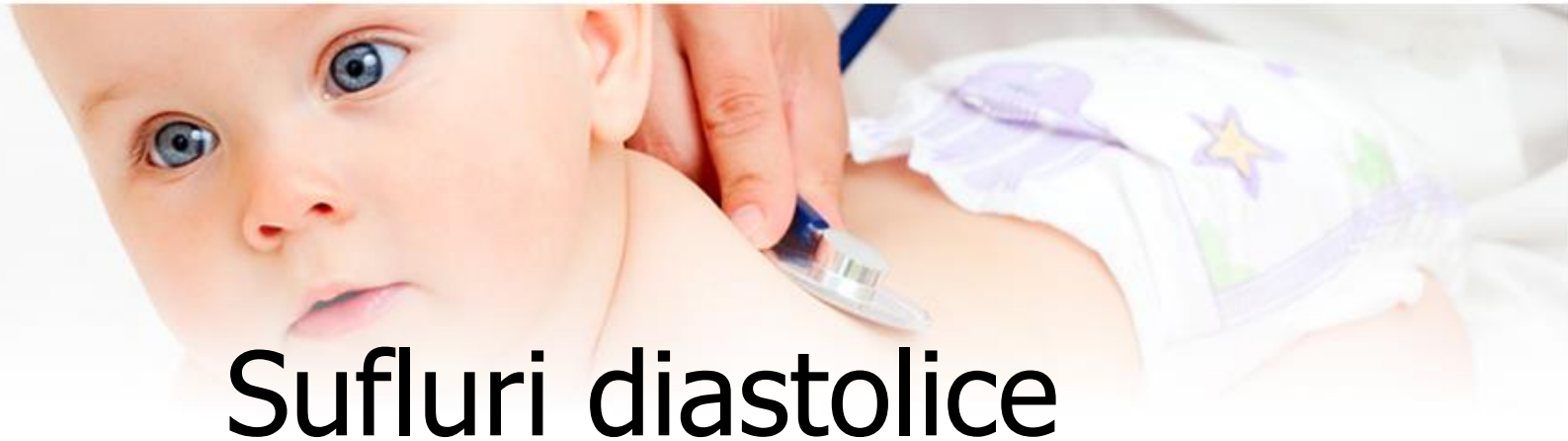

Sufluri diastolice:

- Intre S2 si S1
- Clasificate in : protodiastolic, mezodiastolic, presistolic
 - Protodiastolic:
 - apare precoce in diastola, imediat dupa S2
 - este determinat de incompetenta valvei aortice sau pulmonare.



Sufluri diastolice



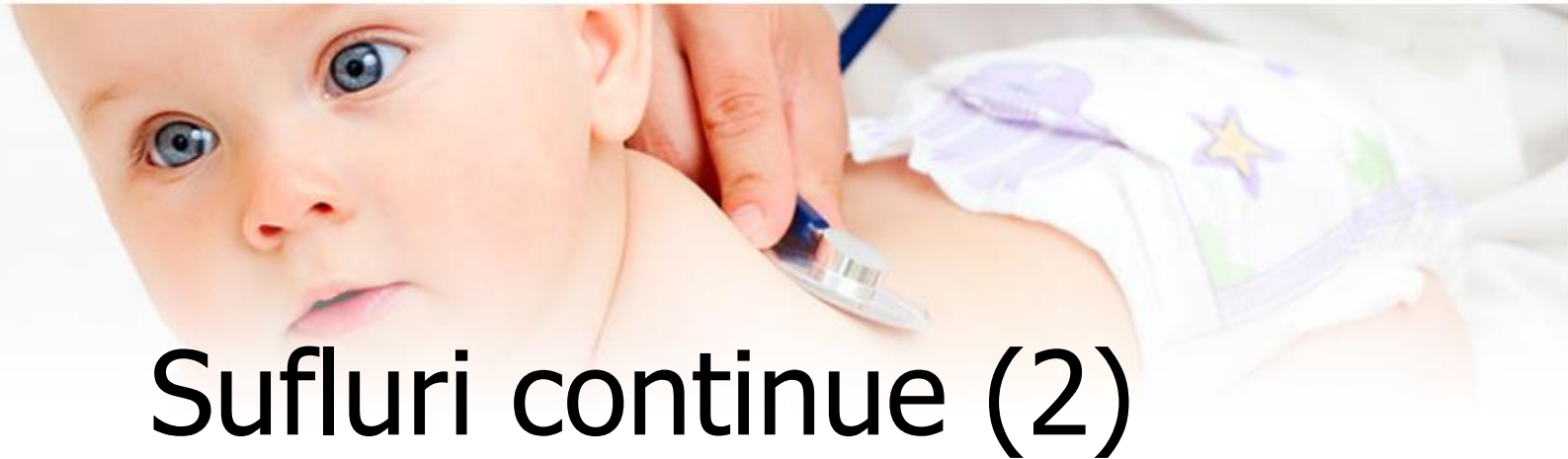Sufluri diastolice

- Mezodiatolic:
 - incepe cu S3 in mezodiastola precoce si
 - este determinat de turbulentele date de fluxul mitral sau tricuspidian secundar stenozei relative sau anatomice ale acestor valve.
- Presistolic: determinat de asemenea de fluxul atrio-ventricular din timpul diastolei; apare in diastola exact inaintea debutului sistolei, determinat tot de stenoza relativa sau anatomica a VM, VT.



Sufluri continue (1)

- Incep in sistola si se continua fara intrerupere pe parcursul S2 in toata/o parte din diastola
- Determinate de :
 - Trecerea sangelui dintr-o zona cu presiune inalta intr-una cu presiune joasa:
 - CAP - suflul creste in intensitate in sistola atingand varful la S2 si scazand in diastola ;
 - se aude cu maxima intensitate in zona subclaviculara stg.;
 - in HTP doar partea sistolica se poate auzi si este crescator in sistola.
 - Fereastra aorto-pulmonara
 - Anevrism de sinus Valsalva
 - Fistule coronariene



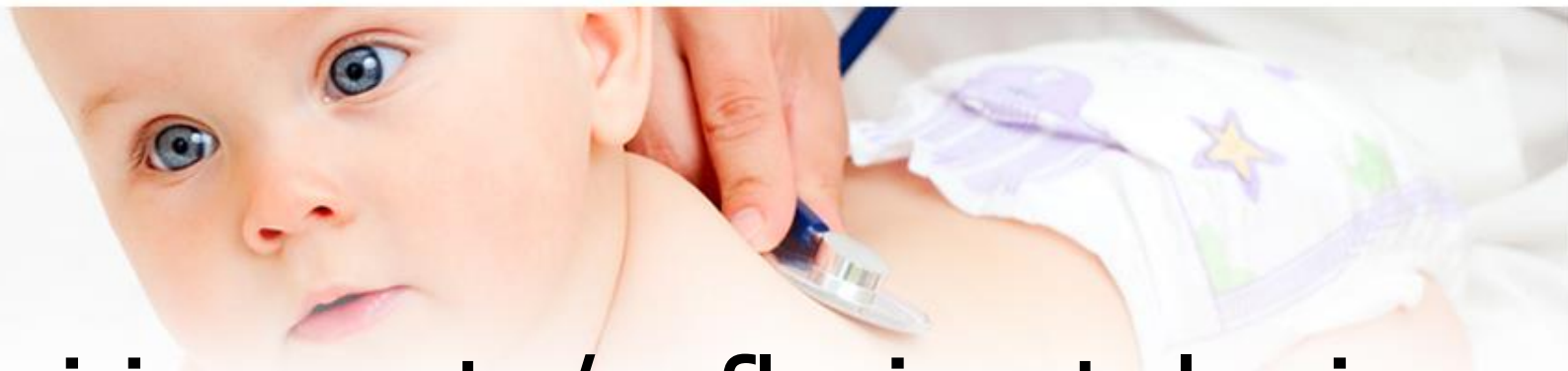Sufluri continue (2)

- Fistul arterio-venoase
- Sunturi veno-venoase porto-sistemice
- Trecerea fluxului de sg. prin stenoze fixe
- Coarctatie de aorta (cu circulatie colaterala)
- Stenoze de ramuri artera pulmonara
- N.B. – Suflurile continue trebuie diferite de suflurile asociate sistolice si diastolice (care “respecta” zg.2)



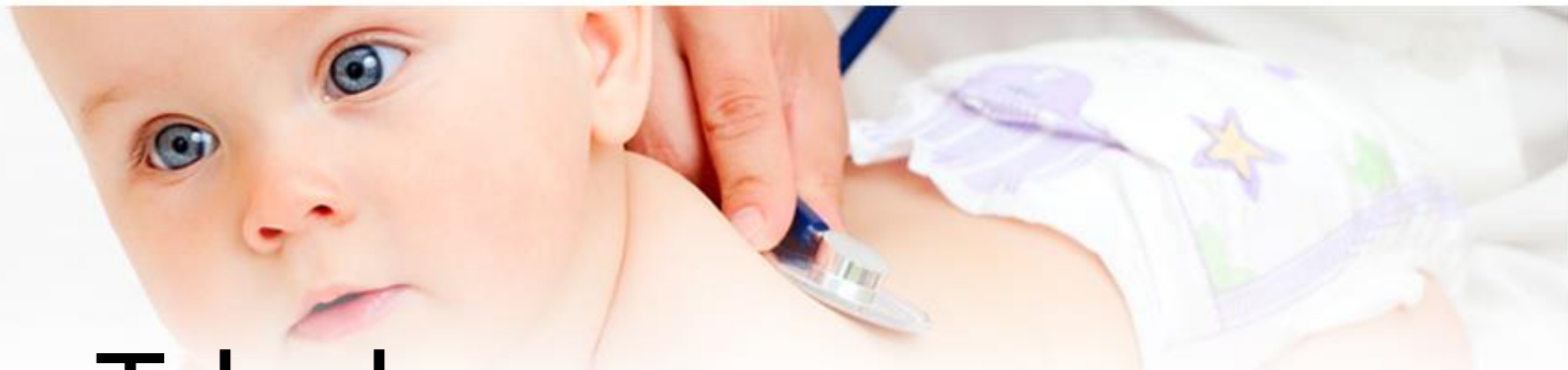Sufluri inocente

- Numite si functionale rezulta din structurile CV in absenta anomaliilor anatomice.
- Sunt frecvente la copii, mai mult de 80% dintre copii au sufluri inocente pe parcursul copilariei
- La fel ca si suflurile patologice sun accentuate de starile febrile, conditii de crestere a frecventei cardiace
- Sunt scurte, ocupa doar o parte din sistola
- In general nu sunt holosistolice
- Nu iradiaza
- Se modifica la manevre dinamice: dispar cu modificarea pozitiei



Sufluri inocente/sufluri patologice

- Toate suflurile inocente sunt asociate cu ECG si imagine radiologica normala.
- Asocierea cu unul/ mai multe dintre urmatoarele ridica suspiciunea de suflu patologic:
 - Pacient simptomatic
 - Silueta cardiaca anormala pe radiografie
 - ECG anormal
 - Suflu diastolic
 - Suflu sistolic de intensitate mare (gr.3-6) cu durata lunga si cu iradiere
 - Cianoza
 - Puls anormal de slab sau de puternic
 - Zgomote cardiace anormale



Take home messages

- Examenul clinic este punctul cheie al depistarii la timp a malformatiilor cardiace (dg. de probabilitate)
- Dg.de certitudine este pus pe baza ecocardiografiei
- Screeningul prin pulsoximetrie la nn permite detectarea precoce a MCC. Este recomandata determinarea Sat. O₂ la toti nn dupa primele 24 -48 ore de la nastere; Sat O₂ <95 % trebuie sa conduca la investigatii suplimentare.
- Colaborare medic pediatru – cardiolog pediatru!!