



UNIUNEA EUROPEANĂ



GUVERNUL ROMÂNIEI



Fondul Social European
POSDRU 2007-2013



Instrumente Structurale
2007-2013



GUVERNUL ROMÂNIEI
MINISTERUL MUNCII, FAMILIEI,
PROTECȚIEI SOCIALE
ȘI PERSOANELOR VÂRSTNICE
OIRPOSDRU REGIUNEA CENTRU



UNIVERSITATEA DE MEDICINĂ ȘI
FARMACIE "CAROL DAVILA"
BUCUREȘTI

AD-COR Program inovativ de formare in domeniul cardiologiei pediatrice POSDRU/179/3.2/S/152012

August 2015

MODUL TEORETIC

Cardiologie și ecocardiografie fetală Tehnica examinării ecografice a cordului fetal

Continut documentat/ validat/ prezentat de:

- ⇒ Expert formare medici: NICOLESCU Alin
- ⇒ Expert formare medici: VEDUTA Alina



UNIUNEA EUROPEANĂ



GUVERNUL ROMÂNIEI



Fondul Social European
POSDRU 2007-2013



Instrumente Structurale
2007-2013



GUVERNUL ROMÂNIEI
MINISTERUL MUNCII, FAMILIEI,
PROTECȚIEI SOCIALE
ȘI PERSOANELOR VÂRSTNICE
ORPOSDRU REGIUNEA CENTRU



UNIVERSITATEA DE MEDICINĂ ȘI
FARMACIE "CAROL DAVILA"
BUCUREȘTI

Curs de cardiologie fetală

- **pentru specialiști de imagistică prenatală:** tehnica examinării, încadrarea aspectului imagistic într-o clasă patologică, înțelegerea diferenței dintre seriile prenatale și seriile postnatale
- **pentru obstetrician / neonatolog / pediatru:** sensul și limitele diagnosticului prenatal, prognosticul și impactul asupra conduitei la naștere, înțelegerea diferenței dintre seriile prenatale și seriile postnatale
- abordarea perinatală a malformațiilor cardiace:
MULTIDISCIPLINARĂ



UNIUNEA EUROPEANĂ



GUVERNUL ROMÂNIEI



Fondul Social European
POSDRU 2007-2013



Instrumente Structurale
2007-2013



GUVERNUL ROMÂNIEI
MINISTERUL MUNCII, FAMILIEI,
PROTECȚIEI SOCIALE
ȘI PERSOANELOR VÂRSTNICE
ORPOSDRU REGIUNEA CENTRU



UNIVERSITATEA DE MEDICINĂ ȘI
FARMACIE "CAROL DAVILA"
BUCUREȘTI

Incidența malformațiilor cardiace

- greu de stabilit, 8 – 13 la 1000 în seriile pediatrice
- 1/250 feți prezintă o malformație cardiacă diagnosticabilă prenatal
- malformațiile cardiace severe se întâlnesc cu frecvență de 2 – 4 la 1000 de sarcini



UNIUNEA EUROPEANĂ



GUVERNUL ROMÂNIEI



Fondul Social European
POSDRU 2007-2013



Instrumente Structurale
2007-2013



GUVERNUL ROMÂNIEI
MINISTERUL MUNCII, FAMILIEI,
PROTECȚIEI SOCIALE
ȘI PERSOANELOR VÂRSTNICE
OIROSDRU REGIUNEA CENTRU



UNIVERSITATEA DE MEDICINĂ ȘI
FARMACIE "CAROL DAVILA"
BUCUREȘTI

Circulația fetală

particularitățile sistemului cardio – circulator fetal

- oxigenarea fetală are loc la nivelul placentei (vena ombilicală cu sânge oxigenat și aa. ombilicale cu sânge neoxigenat)
- rezistență mare în circulația pulmonară
- shunturi specifice între circulația placentară, sistemică și pulmonară: **ductul venos (DV), foramen ovale (FO), ductul arterial (DA)**



UNIUNEA EUROPEANĂ



GUVERNUL ROMÂNIEI



Fondul Social European
POSDRU 2007-2013



Instrumente Structurale
2007-2013

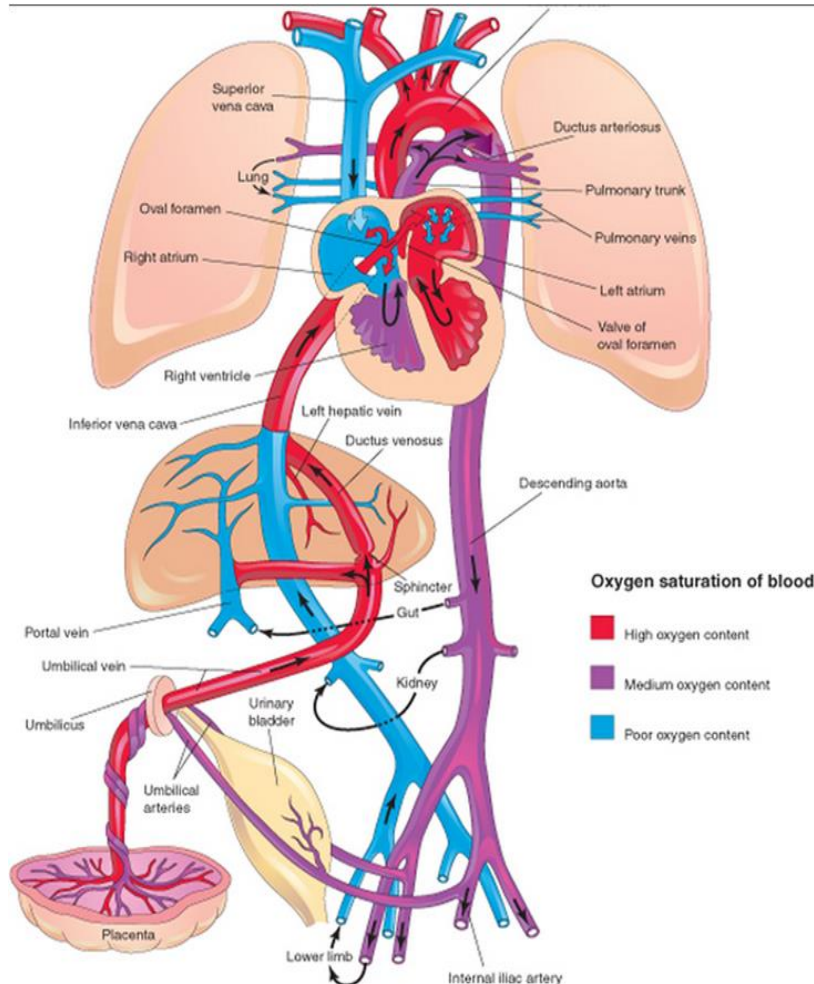


GUVERNUL ROMÂNIEI
MINISTERUL MUNCII, FAMILIEI,
PROTECȚIEI SOCIALE
ȘI PERSOANELOR VÂRSTNICE
OIPOSDRU REGIUNEA CENTRU



UNIVERSITATEA DE MEDICINĂ ȘI
FARMACIE "CAROL DAVILA"
BUCUREȘTI

Circulația fetală



- **DV**: sânge oxigenat din v. ombilicală, printr-o zonă particulară a VCI, apoi prin AD, FO, AS, VS, determină concentrația crescută în oxigen a aortei supraductale
- **FO**: discontinuitate în 1/3 medie a SIA, flux dreapta – stânga din cauza presiunii mari din inima dreaptă fetală
- **DA**: cale preferențială din VD din cauza rezistenței pulmonare mari; sânge mixt din VD spre Ao descendentă, de unde 1/3 din acesta trece spre organele subdiafragmatice, iar 2/3 în aa. ombilicale, spre placentă



UNIUNEA EUROPEANĂ



GUVERNUL ROMÂNIEI



Fondul Social European
POSDRU 2007-2013



Instrumente Structurale
2007-2013

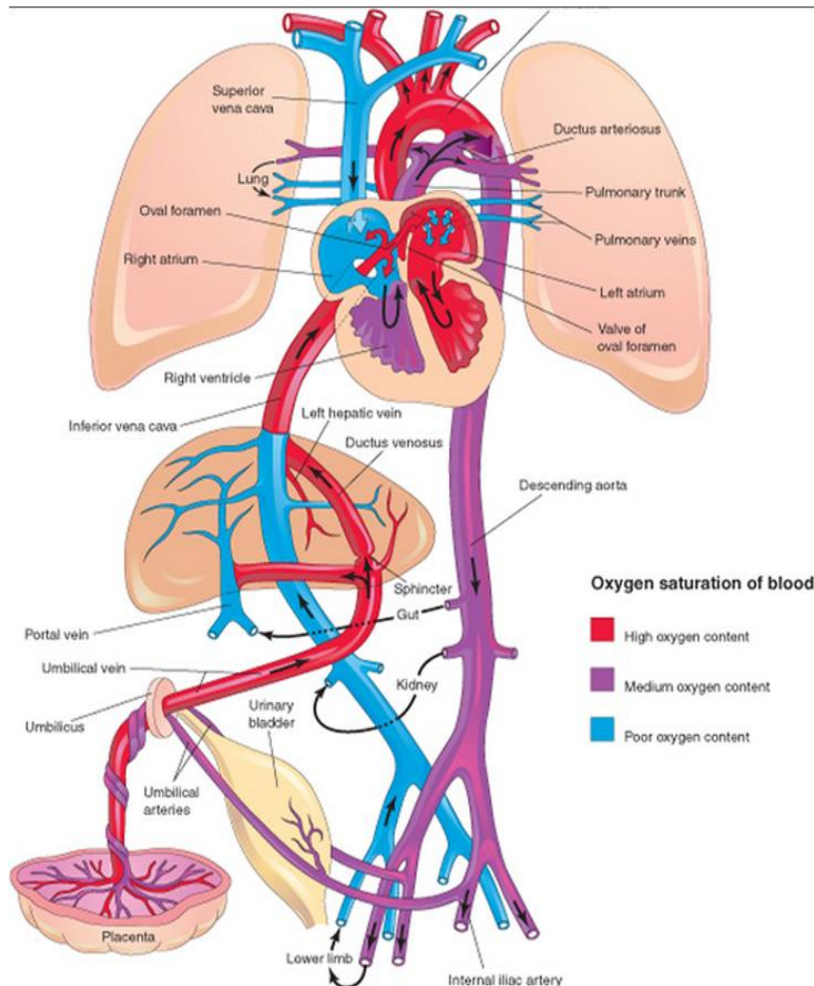


GUVERNUL ROMÂNIEI
MINISTERUL MUNCII, FAMILIEI,
PROTECȚIEI SOCIALE
ȘI PERSOANELOR VÂRSTNICE
OIROSDRU REGIUNEA CENTRU



UNIVERSITATEA DE MEDICINĂ ȘI
FARMACIE "CAROL DAVILA"
BUCUREȘTI

Circulația fetală



atriul drept (AD)

- punct nodal cu fluxuri distincte
- sângele oxigenat din v. ombilicală/ VCI/ DV este orientat, prin FO, spre AS iar sângele neoxigenat din VCI, VCS și sinusul coronar este orientat spre VD



UNIUNEA EUROPEANĂ



GUVERNUL ROMÂNIEI



Fondul Social European
POSDRU 2007-2013



Instrumente Structurale
2007-2013

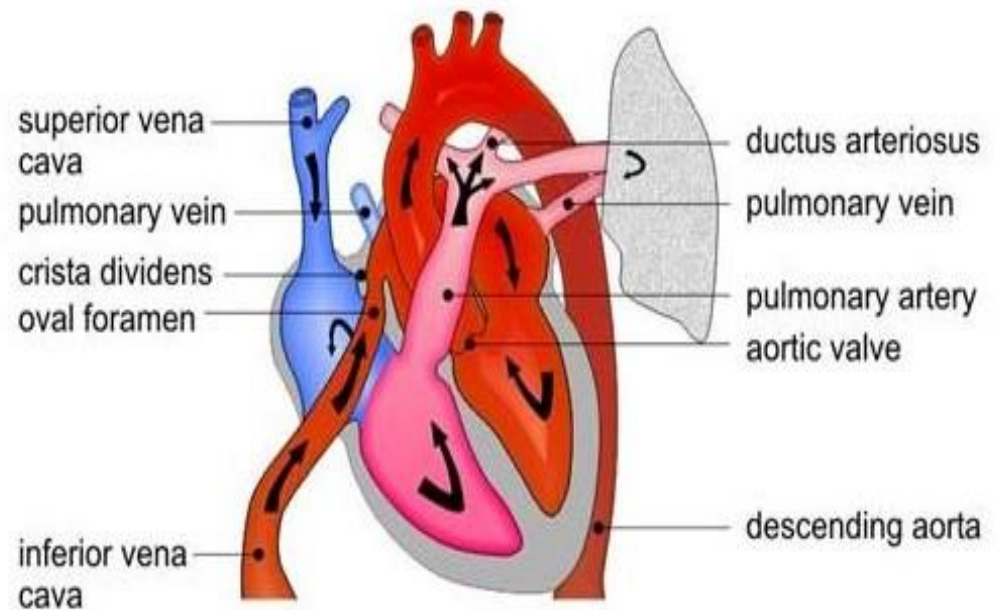
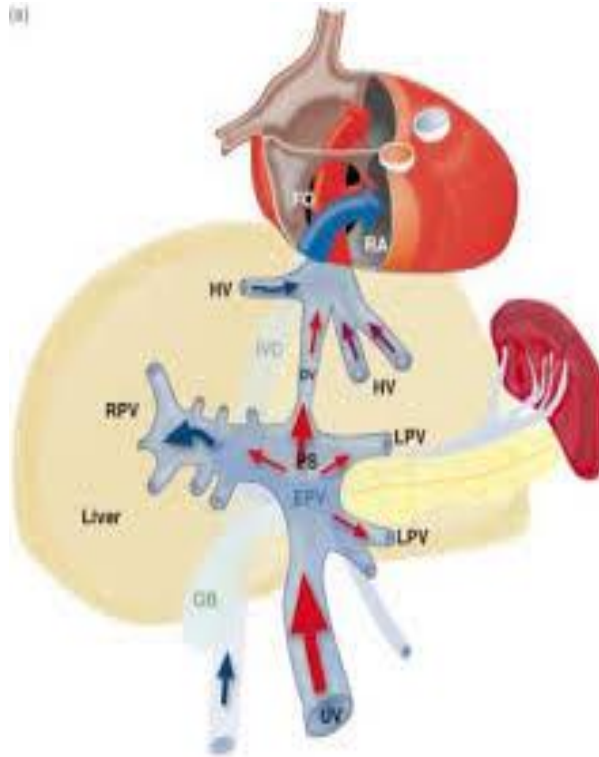


GUVERNUL ROMÂNIEI
MINISTERUL MUNCII, FAMILIEI,
PROTECȚIEI SOCIALE
ȘI PERSOANELOR VÂRSTNICE
OIROSDRU REGIUNEA CENTRU



UNIVERSITATEA DE MEDICINĂ ȘI
FARMACIE "CAROL DAVILA"
BUCUREȘTI

Circulația fetală *shunturi extracardiace și intracardiace*





UNIUNEA EUROPEANĂ



GUVERNUL ROMÂNIEI



Fondul Social European
POSDRU 2007-2013



Instrumente Structurale
2007-2013

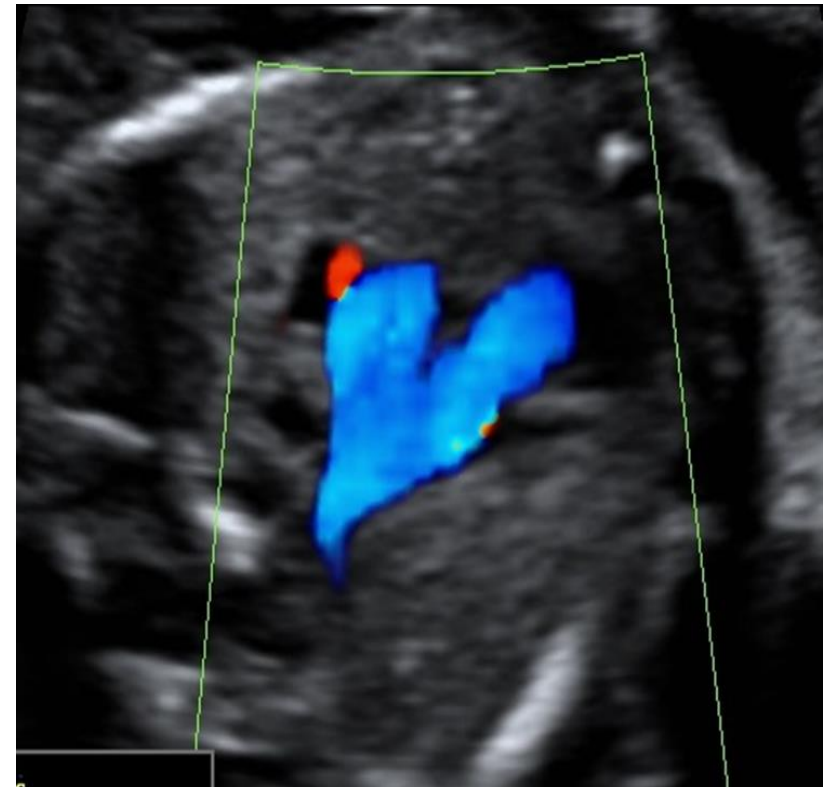
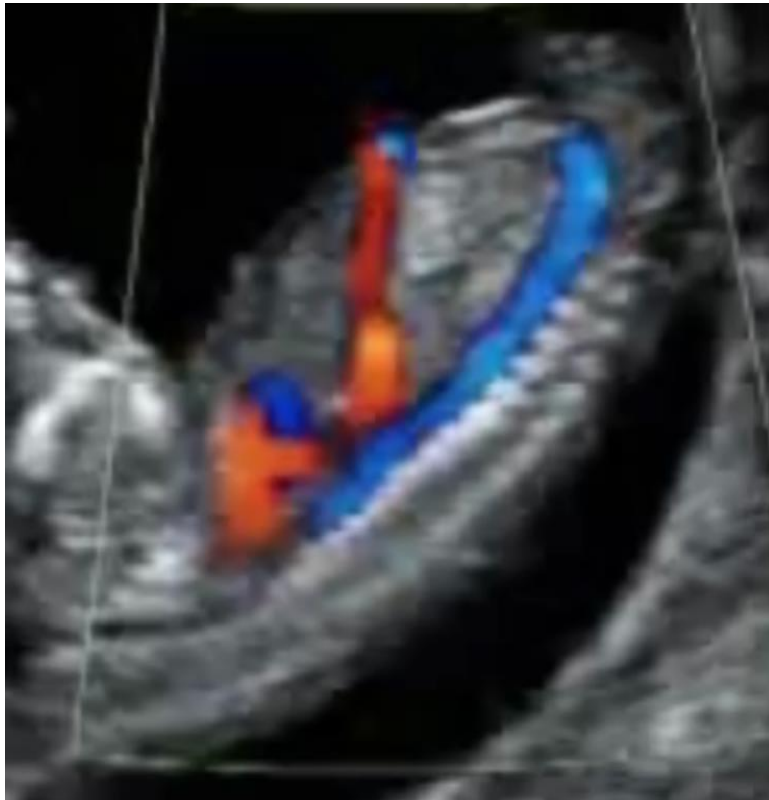

GUVERNUL ROMÂNIEI
MINISTERUL MUNCII, FAMILIEI,
PROTECȚIEI SOCIALE
ȘI PERSOANELOR VÂRSTNICE
OIROSDRU REGIUNEA CENTRU



UNIVERSITATEA DE MEDICINĂ ȘI
FARMACIE "CAROL DAVILA"
BUCUREȘTI

Circulația fetală *shunturi extracardiace și intracardiace – aspect ecografic*





UNIUNEA EUROPEANĂ



GUVERNUL ROMÂNIEI



Fondul Social European
POSDRU 2007-2013



Instrumente Structurale
2007-2013

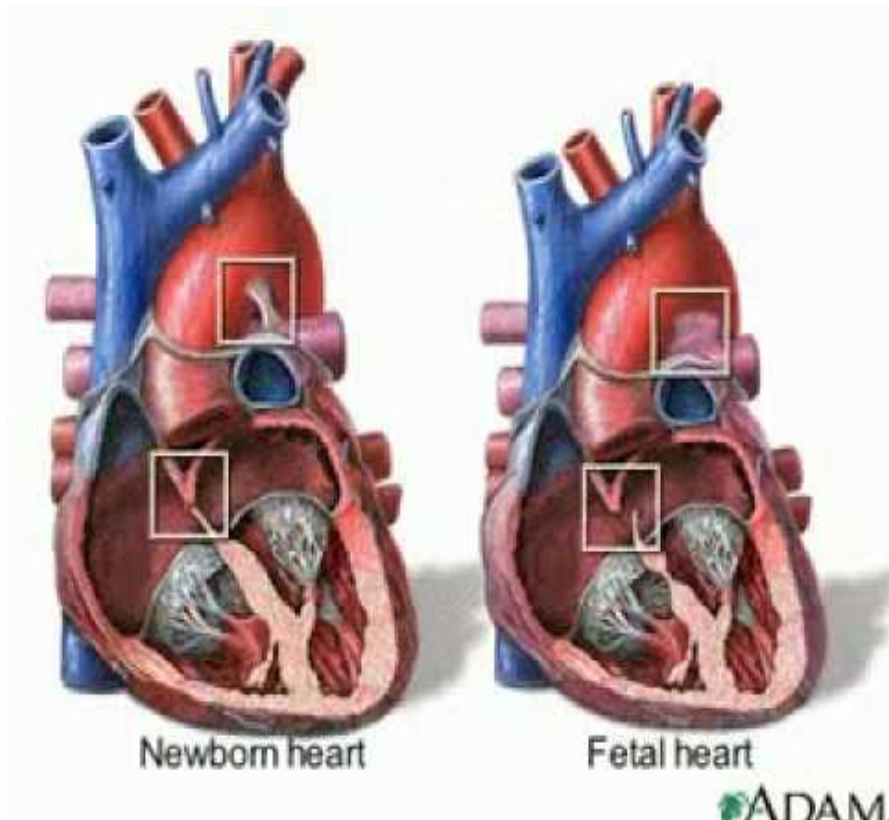


GUVERNUL ROMÂNIEI
MINISTERUL MUNCII, FAMILIEI,
PROTECȚIEI SOCIALE
ȘI PERSOANELOR VÂRSTNICE
OIROSDRU REGIUNEA CENTRU



UNIVERSITATEA DE MEDICINĂ ȘI
FARMACIE "CAROL DAVILA"
BUCUREȘTI

Circulația fetală



adaptarea postnatală

- rezistența în circulația pulmonară scade dramatic la naștere, continuă să scadă în interval de ore/ zeci de ore de la naștere, shunturile specifice circulației fetale se închid
- în timp, se modifică afinitatea pentru oxigen a Hb



UNIUNEA EUROPEANĂ



GUVERNUL ROMÂNIEI



Fondul Social European
POSDRU 2007-2013



Instrumente Structurale
2007-2013



GUVERNUL ROMÂNIEI
MINISTERUL MUNCII, FAMILIEI,
PROTECȚIEI SOCIALE
ȘI PERSOANELOR VÂRSTNICE
ORPOSDRU REGIUNEA CENTRU



UNIVERSITATEA DE MEDICINĂ ȘI
FARMACIE "CAROL DAVILA"
BUCUREȘTI

Clasificarea patologiei cardiace fetale

- clasificare embriologică
- clasificare în patologie (predominant) structurală / funcțională
- clasificare imagistică
- clasificare prognostică
 - dpdv al patologiei asociate
 - dpdv al supraviețuirii



UNIUNEA EUROPEANĂ



GUVERNUL ROMÂNIEI



Fondul Social European
POSDRU 2007-2013



Instrumente Structurale
2007-2013



GUVERNUL ROMÂNIEI
MINISTERUL MUNCII, FAMILIEI,
PROTECȚIEI SOCIALE
ȘI PERSOANELOR VÂRSTNICE
ORPOSDRU REGIUNEA CENTRU



UNIVERSITATEA DE MEDICINĂ ȘI
FARMACIE "CAROL DAVILA"
BUCUREȘTI

Clasificarea embriologică a malformațiilor cardiace

- *embriologia cordului este complexă și important de înțeles pentru cei care vor să aprofundeze clasificarea malformațiilor cardiace*

clasificarea embriologică simplificată a malformațiilor cardiace:

- anomalii ale poziției și ale conexiunilor veno-atriale (inclusiv heterotaxii)
- anomalii ale căii de intrare
- anomalii ale căii de ieșire

Fredouille C, Fetal Heart Ultrasound, 2007



UNIUNEA EUROPEANĂ



GUVERNUL ROMÂNIEI



Fondul Social European
POSDRU 2007-2013



Instrumente Structurale
2007-2013



GUVERNUL ROMÂNIEI
MINISTERUL MUNCII, FAMILIEI,
PROTECȚIEI SOCIALE
ȘI PERSOANELOR VÂRSTNICE
ORPOSDRU REGIUNEA CENTRU



UNIVERSITATEA DE MEDICINĂ ȘI
FARMACIE "CAROL DAVILA"
BUCUREȘTI

Clasificarea mixtă descriptivo – embriologică a BCC

- defecte la nivelul septului atrial, frecvente dar care nu fac obiectul diagnosticului prenatal
- **DSV** izolat – frecvente, majoritatea celor diagnosticate prenatal nu influențează prognosticul postnatal
- **DSAV** (defect septal atrio – ventricular, *endocardial cushion defect*)



UNIUNEA EUROPEANĂ



GUVERNUL ROMÂNIEI



Fondul Social European
POSDRU 2007-2013



Instrumente Structurale
2007-2013



GUVERNUL ROMÂNIEI
MINISTERUL MUNCII, FAMILIEI,
PROTECȚIEI SOCIALE
ȘI PERSOANELOR VÂRSTNICE
ORPOSDRU REGIUNEA CENTRU



UNIVERSITATEA DE MEDICINĂ ȘI
FARMACIE "CAROL DAVILA"
BUCUREȘTI

Clasificarea mixtă descriptivă – embriologică a BCC (c)

defecte ale inimii drepte

- anomalia Ebstein și displazia de valvă tricuspidă
- atrezie de valvă tricuspidă
- atrezie de valvă pulmonară cu SIV intact (hipoplazie de cord drept)
- stenoză izolată de a. pulmonară



UNIUNEA EUROPEANĂ



GUVERNUL ROMÂNIEI



Fondul Social European
POSDRU 2007-2013



Instrumente Structurale
2007-2013



GUVERNUL ROMÂNIEI
MINISTERUL MUNCII, FAMILIEI,
PROTECȚIEI SOCIALE
ȘI PERSOANELOR VÂRSTNICE
ORPOSDRU REGIUNEA CENTRU



UNIVERSITATEA DE MEDICINĂ ȘI
FARMACIE "CAROL DAVILA"
BUCUREȘTI

Clasificarea mixtă descriptivo – embriologică a BCC (c) defecte ale inimii stângi

- stenoză aortică izolată (\pm bicuspidie aortică, nediagnosticabilă prenatal)
- coarctare de aortă
- arc aortic întrerupt
- hipoplazie de cord stâng



UNIUNEA EUROPEANĂ



GUVERNUL ROMÂNIEI



Fondul Social European
POSDRU 2007-2013



Instrumente Structurale
2007-2013



GUVERNUL ROMÂNIEI
MINISTERUL MUNCII, FAMILIEI,
PROTECȚIEI SOCIALE
ȘI PERSOANELOR VÂRSTNICE
ORPOSDRU REGIUNEA CENTRU



UNIVERSITATEA DE MEDICINĂ ȘI
FARMACIE "CAROL DAVILA"
BUCUREȘTI

Clasificarea mixtă descriptivă – embriologică a BCC (c)

defecte conotruncale

- tetralogie Fallot, *TOF*
- ventricul drept cu dublă cale de ejecție, *DORV*
- trunchi arterial comun
- transpoziție simplă/ completă a vaselor mari
- transpoziție corectată a vaselor mari



UNIUNEA EUROPEANĂ



GUVERNUL ROMÂNIEI



Fondul Social European
POSDRU 2007-2013



Instrumente Structurale
2007-2013



GUVERNUL ROMÂNIEI
MINISTERUL MUNCII, FAMILIEI,
PROTECȚIEI SOCIALE
ȘI PERSOANELOR VÂRSTNICE
ORPOSDRU REGIUNEA CENTRU



UNIVERSITATEA DE MEDICINĂ ȘI
FARMACIE "CAROL DAVILA"
BUCUREȘTI

Clasificarea mixtă descriptivă – embriologică a BCC (c) alte (I)

- ventricul cu dublă cale de intrare (VS cu *double inlet*)
- cord univentricular (tricameral)
- heterotaxii (*izomerism* drept și stâng)



UNIUNEA EUROPEANĂ



GUVERNUL ROMÂNIEI



Fondul Social European
POSDRU 2007-2013



Instrumente Structurale
2007-2013



GUVERNUL ROMÂNIEI
MINISTERUL MUNCII, FAMILIEI,
PROTECȚIEI SOCIALE
ȘI PERSOANELOR VÂRSTNICE
ORPOSDRU REGIUNEA CENTRU



UNIVERSITATEA DE MEDICINĂ ȘI
FARMACIE "CAROL DAVILA"
BUCUREȘTI

Clasificarea mixtă descriptivă – embriologică a BCC (c)

alte (II)

- retur venos pulmonar anormal
- agenezie de duct venos
- FO obstruat
- cardiomiopatii/ fibroelastoza
- tumori cardiace
- aritmii fetale
- ectopia cordis



UNIUNEA EUROPEANĂ



GUVERNUL ROMÂNIEI



Fondul Social European
POSDRU 2007-2013



Instrumente Structurale
2007-2013



GUVERNUL ROMÂNIEI
MINISTERUL MUNCII, FAMILIEI,
PROTECȚIEI SOCIALE
ȘI PERSOANELOR VÂRSTNICE
ORPOSDRU REGIUNEA CENTRU



Clasificarea mixtă descriptivo – embriologică a BCC

- **DSV 30-32%**
- **stenoză pulmonară 9%**
- **TOF + DORV 9%**
- **DSAV 7.5%**
- **transpoziție 5%**
- **coarctatie de aortă 5%**
- **HLH 3-4%**
- **heterotaxii 2.5%**

**65% - 70% din malformațiile
cardiace
în categoriile enumerate**

serii pediatrice, cu TOF 6% și DORV 3%; în seriile prenatale, frecvența TOF și DORV este egală, 4-5% din malformațiile cardiace



UNIUNEA EUROPEANĂ



GUVERNUL ROMÂNIEI



Fondul Social European
POSDRU 2007-2013



Instrumente Structurale
2007-2013



GUVERNUL ROMÂNIEI
MINISTERUL MUNCII, FAMILIEI,
PROTECȚIEI SOCIALE
ȘI PERSOANELOR VÂRSTNICE
ORPOSDRU REGIUNEA CENTRU



UNIVERSITATEA DE MEDICINĂ ȘI
FARMACIE "CAROL DAVILA"
BUCUREȘTI

Clasificarea în patologie structurală / funcțională

- malformații cardiace care nu afectează funcția inimii in utero
- insuficiența cardiacă fetală de cauză cardiacă (incl. *cardiomiopatii*) – structural/ funcțional
- insuficiența cardiacă fetală de cauză extracardiacă – funcțional
- tulburările de ritm fetale (*bloc, tahiaritmii*) – funcțional



UNIUNEA EUROPEANĂ



GUVERNUL ROMÂNIEI



Fondul Social European
POSDRU 2007-2013



Instrumente Structurale
2007-2013



GUVERNUL ROMÂNIEI
MINISTERUL MUNCII, FAMILIEI,
PROTECȚIEI SOCIALE
ȘI PERSOANELOR VÂRSTNICE
ORPOSDRU REGIUNEA CENTRU



UNIVERSITATEA DE MEDICINĂ ȘI
FARMACIE "CAROL DAVILA"
BUCUREȘTI

Clasificarea imagistică a patologiei cardiace fetale

- anomalii identificabile la nivelul imaginii de 4 camere a cordului fetal
- anomalii identificabile la nivelul secțiunilor prin vasele mari fetale
- anomalii venoase (precordiale)*
 - **returul venos pulmonar anormal este cea mai frecventă malformație venoasă majoră, identificabilă la nivelul imaginii de 4 camere a cordului fetal*



UNIUNEA EUROPEANĂ



GUVERNUL ROMÂNIEI



Fondul Social European
POSDRU 2007-2013



Instrumente Structurale
2007-2013



GUVERNUL ROMÂNIEI
MINISTERUL MUNCII, FAMILIEI,
PROTECȚIEI SOCIALE
ȘI PERSOANELOR VÂRSTNICE
ORPOSDRU REGIUNEA CENTRU



UNIVERSITATEA DE MEDICINĂ ȘI
FARMACIE "CAROL DAVILA"
BUCUREȘTI

Clasificarea prognostică a patologiei cardiace fetale

- **din punct de vedere al patologiei asociate:**
 - izolate, 50-60 %
 - asociate cu malformații structurale extracardiace, 10-20 %
 - sindromice / genetice, 30%
- **din punct de vedere al supraviețuirii:**
 - incompatibile cu supraviețuirea
 - care pot fi paliative
 - care pot fi corectate



UNIUNEA EUROPEANĂ



GUVERNUL ROMÂNIEI



Fondul Social European
POSDRU 2007-2013



Instrumente Structurale
2007-2013




GUVERNUL ROMÂNIEI
MINISTERUL MUNCII, FAMILIEI,
PROTECȚIEI SOCIALE
ȘI PERSOANELOR VÂRSTNICE
ORPOSDRU REGIUNEA CENTRU



UNIVERSITATEA DE MEDICINĂ ȘI
FARMACIE "CAROL DAVILA"
BUCUREȘTI

Clasificarea prognostică a patologiei cardiace fetale

- în funcție de prognostic și de eventuale diagnostice concomitente, se ia în discuție continuarea sau nu a cursului sarcinii
 - *cel mai sensibil domeniu al diagnosticului prenatal, care ar trebui să fie strict reglementat de legislația locală*



What elephant?

Tomassi



UNIUNEA EUROPEANĂ



GUVERNUL ROMÂNIEI



Fondul Social European
POSDRU 2007-2013



Instrumente Structurale
2007-2013



GUVERNUL ROMÂNIEI
MINISTERUL MUNCII, FAMILIEI,
PROTECȚIEI SOCIALE
ȘI PERSOANELOR VÂRSTNICE
ORPOSDRU REGIUNEA CENTRU



UNIVERSITATEA DE MEDICINĂ ȘI
FARMACIE "CAROL DAVILA"
BUCUREȘTI

Clasificarea patologiei cardiace fetale

diagnostic prenatal vs. diagnostic postnatal

- de regulă, anomaliile cardiace diagnosticate prenatal sunt severe
- pentru aceeași patologie, cazurile diagnosticate prenatal tind să fie mai severe decât cele diagnosticate postnatal (*ex. TOF*)
- frecvența relativă a malformațiilor cardiace în seriile prenatale este diferită de cea postnatală, și din cauza selecției naturale/iatrogene în cazul anomaliilor letale



UNIUNEA EUROPEANĂ



GUVERNUL ROMÂNIEI



Fondul Social European
POSDRU 2007-2013



Instrumente Structurale
2007-2013



GUVERNUL ROMÂNIEI
MINISTERUL MUNCII, FAMILIEI,
PROTECȚIEI SOCIALE
ȘI PERSOANELOR VÂRSTNICE
ORPOSDRU REGIUNEA CENTRU



UNIVERSITATEA DE MEDICINĂ ȘI
FARMACIE "CAROL DAVILA"
BUCUREȘTI

Examinarea ecografică a cordului fetal

standarde de examinare

- examinarea ecografică de rutină a cordului fetal – *screeningul pentru malformații cardiace fetale*
- examinarea ecografică detaliată a cordului fetal – *ecocardiografia fetală*



UNIUNEA EUROPEANĂ



GUVERNUL ROMÂNIEI



Fondul Social European
POSDRU 2007-2013



Instrumente Structurale
2007-2013



GUVERNUL ROMÂNIEI
MINISTERUL MUNCII, FAMILIEI,
PROTECȚIEI SOCIALE
ȘI PERSOANELOR VÂRSTNICE
ORPOSDRU REGIUNEA CENTRU



UNIVERSITATEA DE MEDICINĂ ȘI
FARMACIE "CAROL DAVILA"
BUCUREȘTI

Standarde de examinare a cordului fetal - *screening*

ghid ISUOG, *International Society of Ultrasound in Obstetrics & Gynaecology*

- evidențierea clară a imaginii celor patru camere ale cordului fetal și evidențierea clară a imaginilor tracturilor de ejecție ale vaselor mari ale inimii, la 18 – 24 SA
- *intenția este definirea unui minim standard de practică*

Carvalho, Allan, Chaoui et al.
ISUOG 2013



UNIUNEA EUROPEANĂ



GUVERNUL ROMÂNIEI



Fondul Social European
POSDRU 2007-2013



Instrumente Structurale
2007-2013

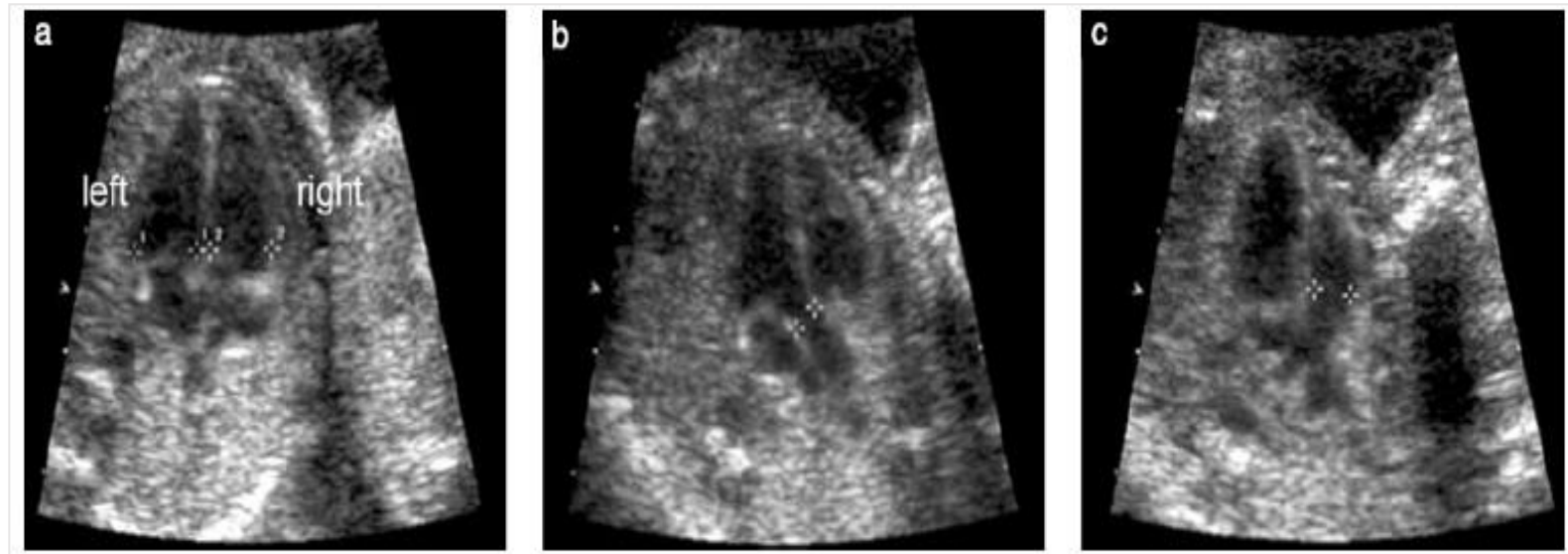


GUVERNUL ROMÂNIEI
MINISTERUL MUNCII, FAMILIEI,
PROTECȚIEI SOCIALE
ȘI PERSOANELOR VÂRSTNICE
ORPOSDRU REGIUNEA CENTRU



UNIVERSITATEA DE MEDICINĂ ȘI
FARMACIE "CAROL DAVILA"
BUCUREȘTI

Standarde de examinare a cordului fetal - *ISUOG*



Carvalho, Allan, Chaoui et al.
ISUOG 2013



UNIUNEA EUROPEANĂ



GUVERNUL ROMÂNIEI



Fondul Social European
POSDRU 2007-2013



Instrumente Structurale
2007-2013



GUVERNUL ROMÂNIEI
MINISTERUL MUNCII, FAMILIEI,
PROTECȚIEI SOCIALE
ȘI PERSOANELOR VÂRSTNICE
ORPOSDRU REGIUNEA CENTRU



UNIVERSITATEA DE MEDICINĂ ȘI
FARMACIE "CAROL DAVILA"
BUCUREȘTI

Standarde de examinare a cordului fetal - *ecocardiografie*

- analiza detaliată a situs-ului viscero – atrial
- analiza segmentală completă a structurii cordului
- vizualizarea în plan sagital a arcului aortic și a ductului arterial
- ± analiza biometrică completă a structurilor cardiace
- analiza funcției cardiace
- analiza Doppler a fluxurilor la nivelul tuturor segmentelor cardiace
- operator cu competență în analiza și interpretarea datelor obținute
- documentarea corespunzătoare, disponibilă pe termen lung, a examinării

What constitutes a fetal echocardiogram? Lee, Allan, Chao, et al. ISUOG, UOG 2008



UNIUNEA EUROPEANĂ



GUVERNUL ROMÂNIEI



Fondul Social European
POSDRU 2007-2013



Instrumente Structurale
2007-2013



GUVERNUL ROMÂNIEI
MINISTERUL MUNCII, FAMILIEI,
PROTECȚIEI SOCIALE
ȘI PERSOANELOR VÂRSTNICE
ORPOSDRU REGIUNEA CENTRU



Tehnica examinării ecografice a cordului fetal

- aplicarea principiilor fizicii la ecografia fetală (*echilibrul dintre rezoluție și penetrația acustică și dintre rezoluție și frame rate*)
- setarea (ajustarea parametrilor) ecografului; folosirea *fetal cardiac preset +*
 - diminuarea unghiului de examinare / a câmpului de examinare
 - focalizare în profunzime (*focus, depth*)
 - magnificare (*zoom*)
 - reglare contrast (*gain*)
- examinarea în incidență controlată (în unghi drept) față de structura de interes



UNIUNEA EUROPEANĂ



GUVERNUL ROMÂNIEI



Fondul Social European
POSDRU 2007-2013



Instrumente Structurale
2007-2013



GUVERNUL ROMÂNIEI
MINISTERUL MUNCII, FAMILIEI,
PROTECȚIEI SOCIALE
ȘI PERSOANELOR VÂRSTNICE
ORPOSDRU REGIUNEA CENTRU



UNIVERSITATEA DE MEDICINĂ ȘI
FARMACIE "CAROL DAVILA"
BUCUREȘTI

Tehnica examinării ecografice a cordului fetal

- *tehnica examinării prenatale este diferită de tehnica examinării postnatale*
- *ferestrele de examinare nu reprezintă o constrângere semnificativă prenatal, înainte de 28 – 32 de săptămâni de sarcină*
- examinare sistematică **SEGMENTALĂ**
- în **PLANURI ANATOMICE RMN-LKE**, transversale / longitudinale (*planuri care postnatal nu mai sunt accesibile decât prin tehnica RMN*)



UNIUNEA EUROPEANĂ



GUVERNUL ROMÂNIEI



Fondul Social European
POSDRU 2007-2013



Instrumente Structurale
2007-2013

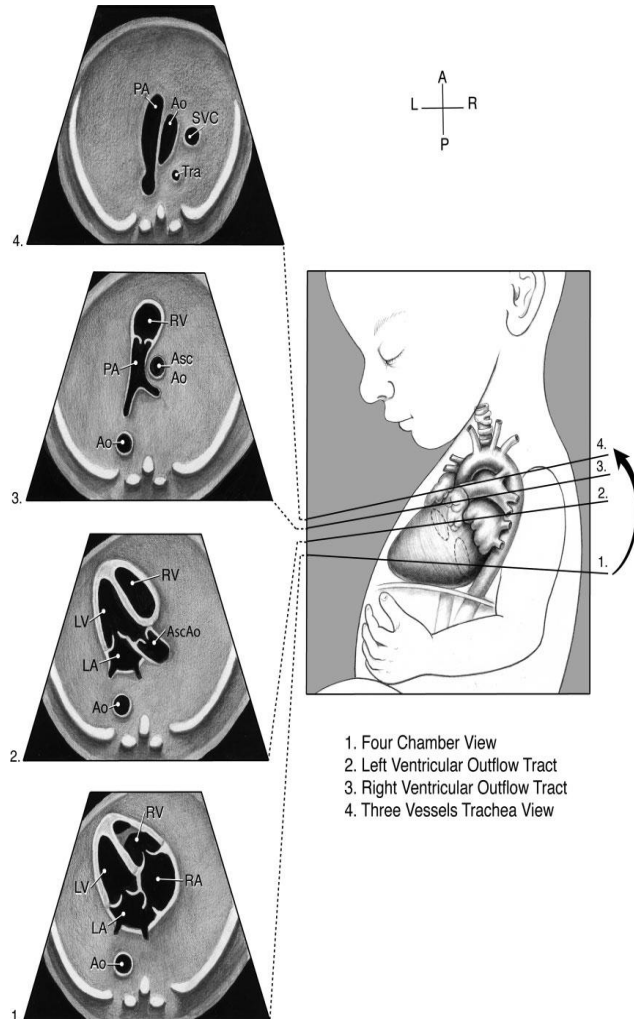


GUVERNUL ROMÂNIEI
MINISTERUL MUNCII, FAMILIEI,
PROTECȚIEI SOCIALE
ȘI PERSOANELOR VÂRSTNICE
ORPOSDRU REGIUNEA CENTRU



UNIVERSITATEA DE MEDICINĂ ȘI
FARMACIE "CAROL DAVILA"
BUCUREȘTI

Tehnica examinării ecografice a cordului fetal



- 4 planuri transversale la nivelul cordului fetal și al vaselor mari mediastinale (4 camere, *left outflow*, *right outflow*, 3 vase și traheea - 3VTV)
- 1 plan transvers la nivelul stomacului fetal și al vaselor mari abdominale

Yagel, 2001, AIUM 2012



UNIUNEA EUROPEANĂ



GUVERNUL ROMÂNIEI



Fondul Social European



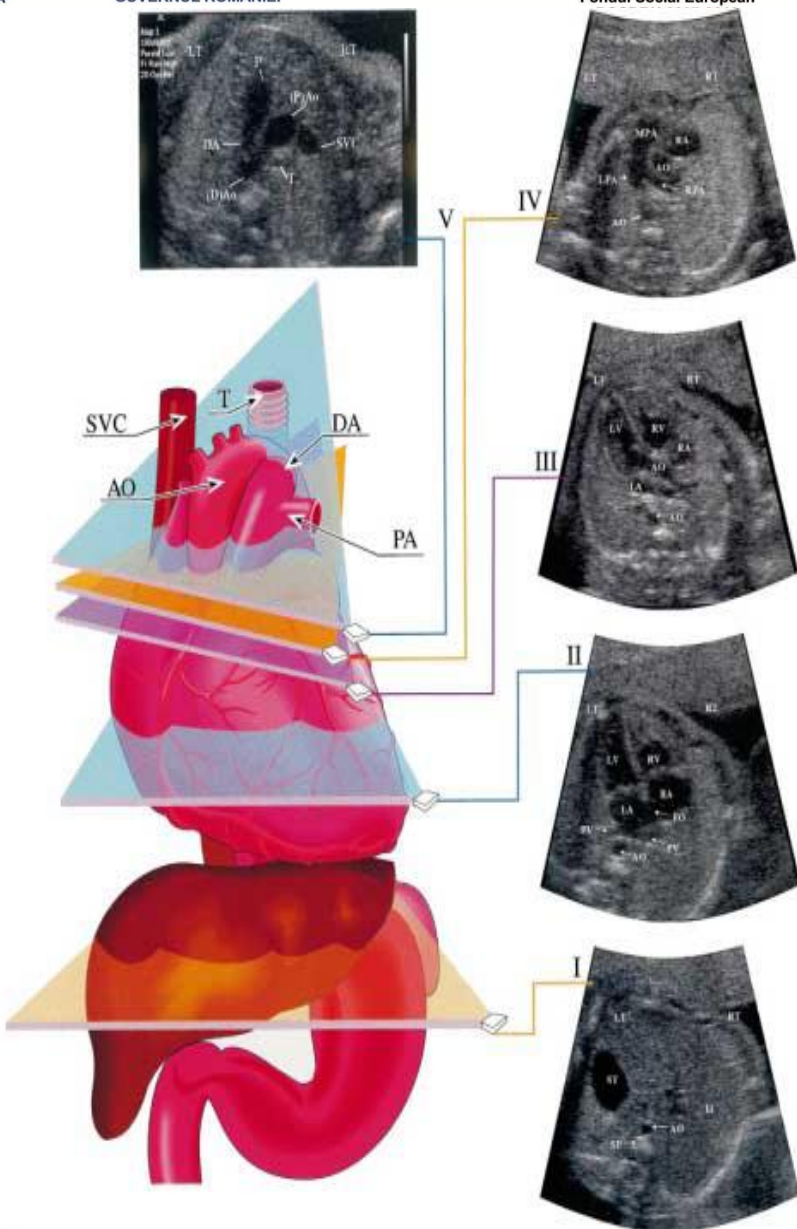
Instrumente Structurale
2007-2013



GUVERNUL ROMÂNIEI
MINISTERUL MUNCII, FAMILIEI,
PROTECȚIEI SOCIALE
ȘI PERSOANELOR VÂRSTNICE
OIROSDRU REGIUNEA CENTRU



UNIVERSITATEA DE MEDICINĂ ȘI
FARMACIE "CAROL DAVILA"
BUCUREȘTI



Yagel et al, UOG 2001



UNIUNEA EUROPEANĂ



GUVERNUL ROMÂNIEI



Fondul Social European
POSDRU 2007-2013



Instrumente Structurale
2007-2013



GUVERNUL ROMÂNIEI
MINISTERUL MUNCII, FAMILIEI,
PROTECȚIEI SOCIALE
ȘI PERSOANELOR VÂRSTNICE
ORPOSDRU REGIUNEA CENTRU

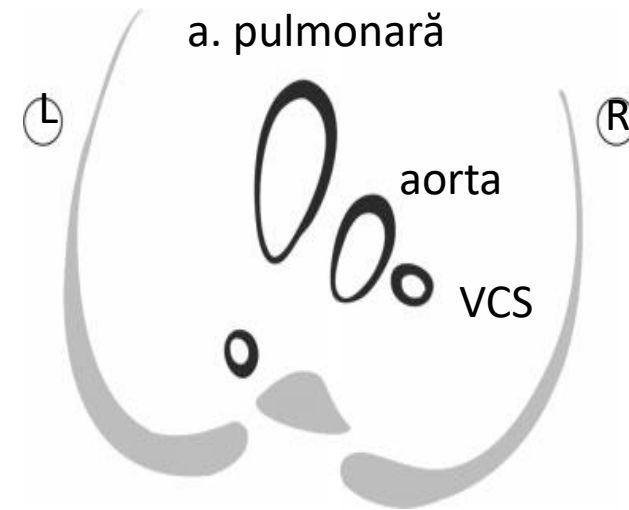
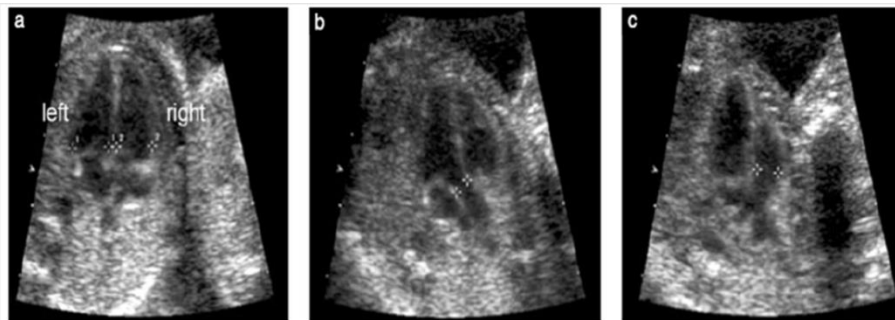

UNIVERSITATEA DE MEDICINĂ ȘI
FARMACIE "CAROL DAVILA"
BUCUREȘTI

Tehnica examinării ecografice a cordului fetal

- 4 camere + tracturi de ejecție, *ISUOG*

- 4 camere + 3 vase, *practica curentă*



Carvalho, Allan, Chaoui et al.
ISUOG 2013

Yoo 1997, Yagel 2002



UNIUNEA EUROPEANĂ



GUVERNUL ROMÂNIEI



Fondul Social European
POSDRU 2007-2013



Instrumente Structurale
2007-2013

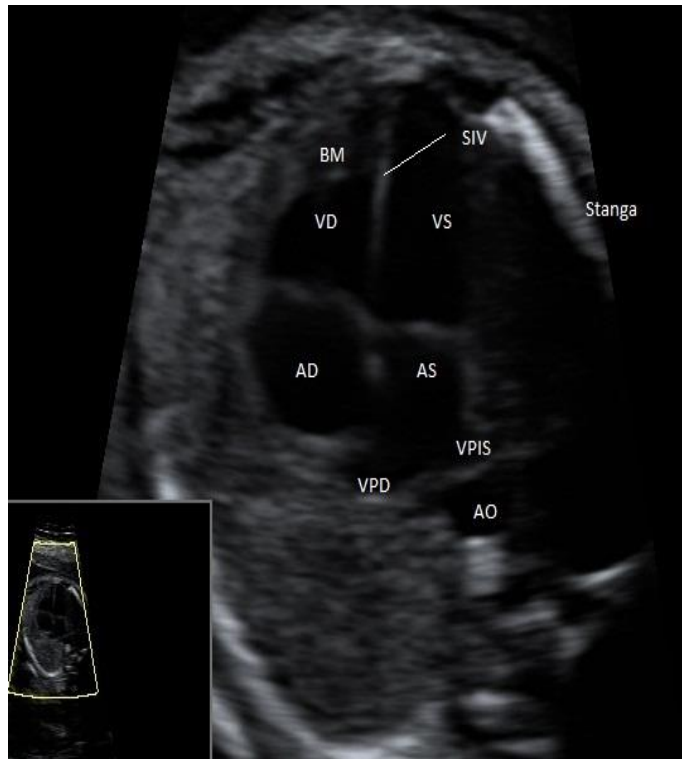


GUVERNUL ROMÂNIEI
MINISTERUL MUNCII, FAMILIEI,
PROTECȚIEI SOCIALE
ȘI PERSOANELOR VÂRSTNICE
ORPOSDRU REGIUNEA CENTRU



UNIVERSITATEA DE MEDICINĂ ȘI
FARMACIE "CAROL DAVILA"
BUCUREȘTI

Aspectul ecografic normal al cordului fetal



imaginea de patru camere a cordului fetal

- secțiune perfect transversală prin toracele fetal, câte o singură coastă vizibilă de fiecare parte
- imaginea ideală este obținută la nivelul inserției venelor pulmonare inferioare în AS
- trebuie analizată sistematic dpdv al **mărimii, poziției, structurii și funcției**
- este anormală în ~60% din



UNIUNEA EUROPEANĂ



GUVERNUL ROMÂNIEI



Fondul Social European
POSDRU 2007-2013



Instrumente Structurale
2007-2013

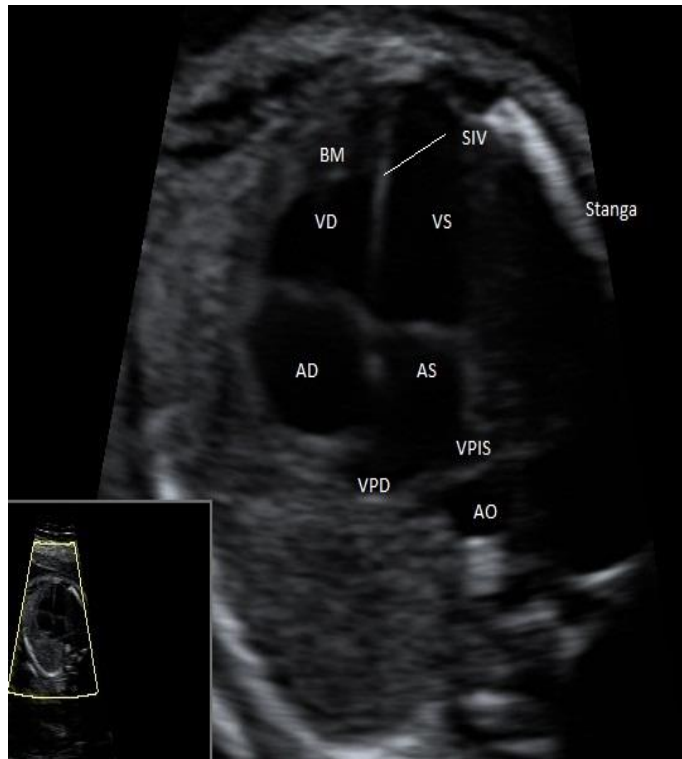


GUVERNUL ROMÂNIEI
MINISTERUL MUNCII, FAMILIEI,
PROTECȚIEI SOCIALE
ȘI PERSOANELOR VÂRSTNICE
OIROSDRU REGIUNEA CENTRU



UNIVERSITATEA DE MEDICINĂ ȘI
FARMACIE "CAROL DAVILA"
BUCUREȘTI

Aspectul ecografic normal al cordului fetal



imaginea de patru camere a cordului fetal

- 2 atrii de dimensiuni ~ egale
- 2 ventriculi de dimensiuni ~ egale
- 2 valve AV care se mișcă liber
- crux vizualizabil clar, cu inserția valvei tricuspide mai jos decât inserția valvei mitrale
- SIV intact
- foramen ovale la nivelul SIA, cu flap spre stânga



UNIUNEA EUROPEANĂ



GUVERNUL ROMÂNIEI



Fondul Social European
POSDRU 2007-2013



Instrumente Structurale
2007-2013



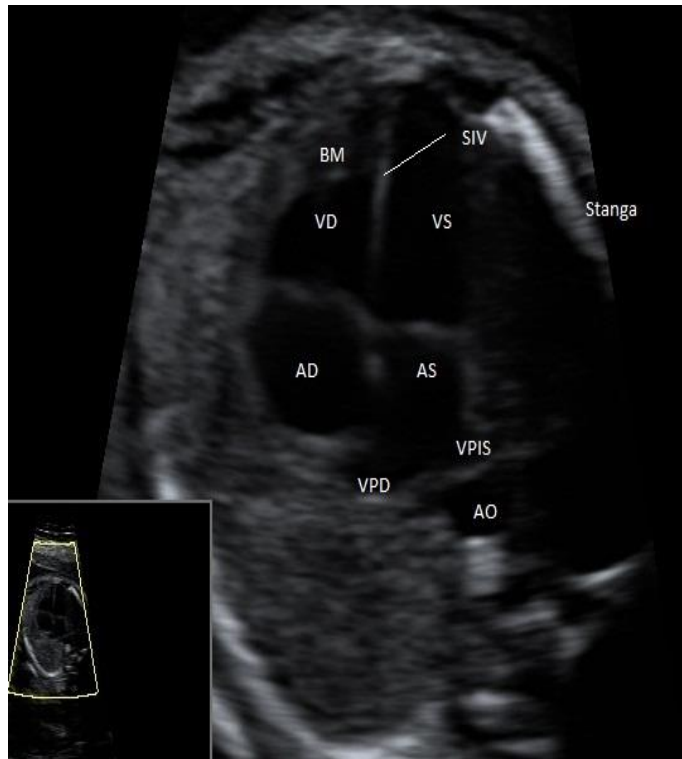
GUVERNUL ROMÂNIEI
MINISTERUL MUNCII, FAMILIEI,
PROTECȚIEI SOCIALE
ȘI PERSOANELOR VÂRSTNICE
ORPOSDRU REGIUNEA CENTRU



UNIVERSITATEA DE MEDICINĂ ȘI
FARMACIE "CAROL DAVILA"
BUCUREȘTI

Aspectul ecografic normal al cordului fetal

imaginea de patru camere a cordului fetal



- inima se află în mai mare măsură în hemitoracele stâng, cu un unghi de $\sim 45^\circ$ al SIV față de linia mediană a toracelui
- inima ocupă $\sim 1/3$ din torace
- VD are aspect trabeculat, VS are un aspect mai neted
- la nivelul VD se identifică un fascicul muscular proeminent, *banda moderatoare*



UNIUNEA EUROPEANĂ



GUVERNUL ROMÂNIEI



Fondul Social European
POSDRU 2007-2013



Instrumente Structurale
2007-2013



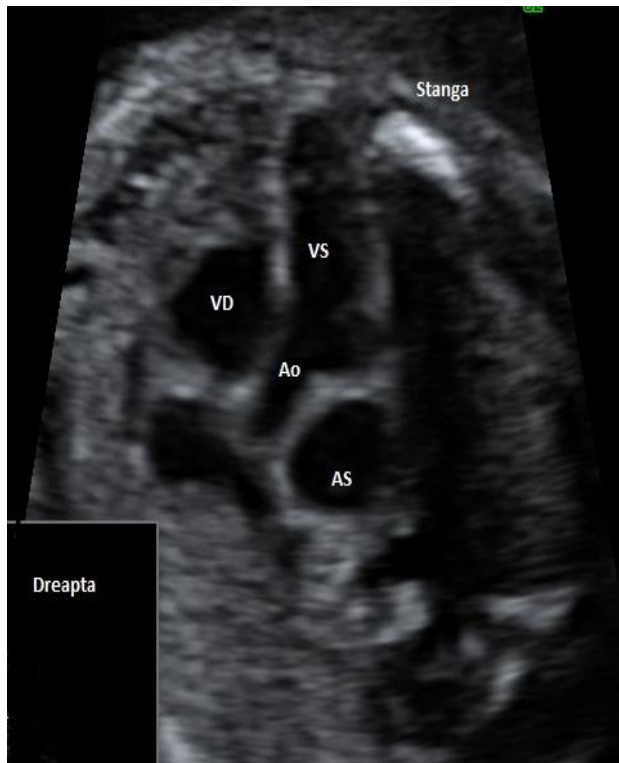
GUVERNUL ROMÂNIEI
MINISTERUL MUNCII, FAMILIEI,
PROTECȚIEI SOCIALE
ȘI PERSOANELOR VÂRSTNICE
OIROSDRU REGIUNEA CENTRU



UNIVERSITATEA DE MEDICINĂ ȘI
FARMACIE "CAROL DAVILA"
BUCUREȘTI

Aspectul ecografic normal al cordului fetal

tractul de ejecție al VS



- primul vas identificabil cranial de imaginea de 4 camere este, în mod normal, aorta
- Ao are originea în totalitate în VS, peretele anterior al Ao este continuu cu SIV (*continuitate septo – aortică*)
- Ao se îndreaptă inițial spre dreapta și nu are ramuri vizibile în vecinătatea originii
- valva Ao se deschide liber, fluxul Doppler la nivelul valvei este laminar



UNIUNEA EUROPEANĂ



GUVERNUL ROMÂNIEI



Fondul Social European
POSDRU 2007-2013



Instrumente Structurale
2007-2013



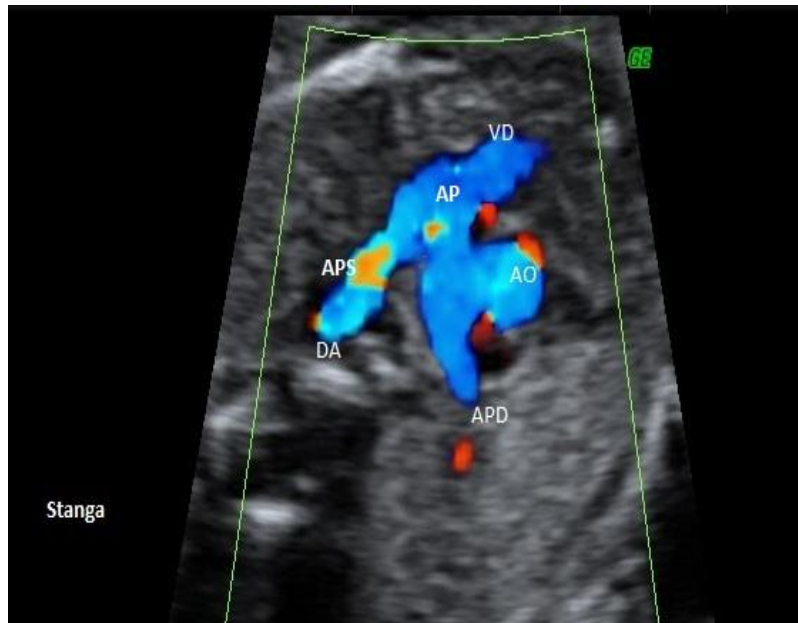
GUVERNUL ROMÂNIEI
MINISTERUL MUNCII, FAMILIEI,
PROTECȚIEI SOCIALE
ȘI PERSOANELOR VÂRSTNICE
OIROSDRU REGIUNEA CENTRU



UNIVERSITATEA DE MEDICINĂ ȘI
FARMACIE "CAROL DAVILA"
BUCUREȘTI

Aspectul ecografic normal al cordului fetal

tractul de ejecție al VD



- imediat deasupra valvei Ao, a. pulmonară pornește din VD și este puțin mai mare decât Ao
- valva pulmonară se găsește cranial și anterior de valva Ao, are flux laminar
- a. pulmonară se ramifică lateral la mică distanță de valvă
- ramurile pulmonare sunt vizibile imediat sub nivelul ductului arterial / 3VTV, ramura dreaptă este mai bine evidentiabilă cu Doppler color



UNIUNEA EUROPEANĂ



GUVERNUL ROMÂNIEI



Fondul Social European
POSDRU 2007-2013



Instrumente Structurale
2007-2013

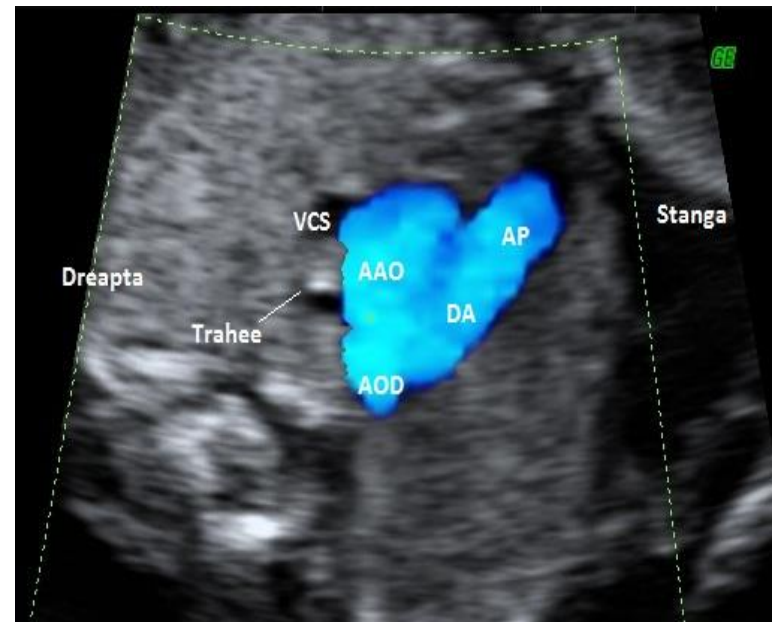
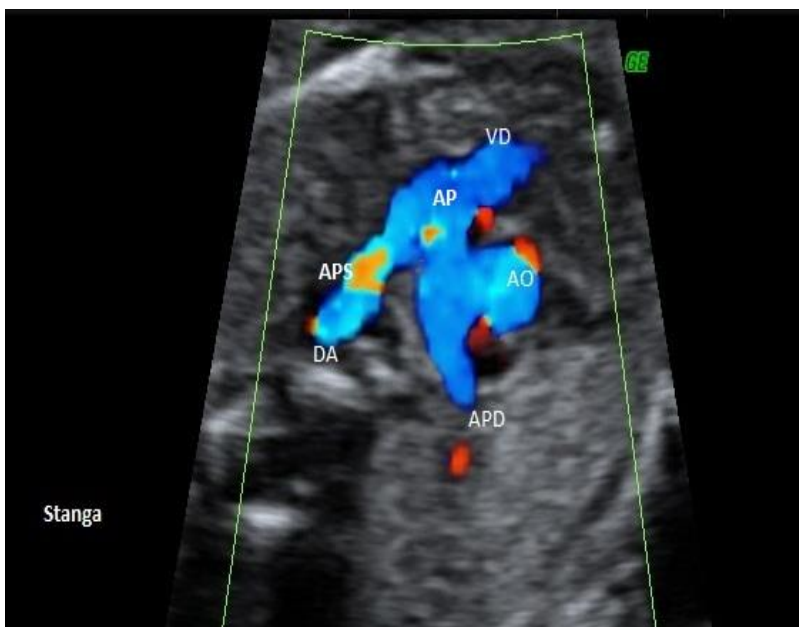


GUVERNUL ROMÂNIEI
MINISTERUL MUNCII, FAMILIEI,
PROTECȚIEI SOCIALE
ȘI PERSOANELOR VÂRSTNICE
ORPOSDRU REGIUNEA CENTRU



UNIVERSITATEA DE MEDICINĂ ȘI
FARMACIE "CAROL DAVILA"
BUCUREȘTI

Aspectul ecografic normal al cordului fetal





UNIUNEA EUROPEANĂ



GUVERNUL ROMÂNIEI



Fondul Social European
POSDRU 2007-2013



Instrumente Structurale
2007-2013

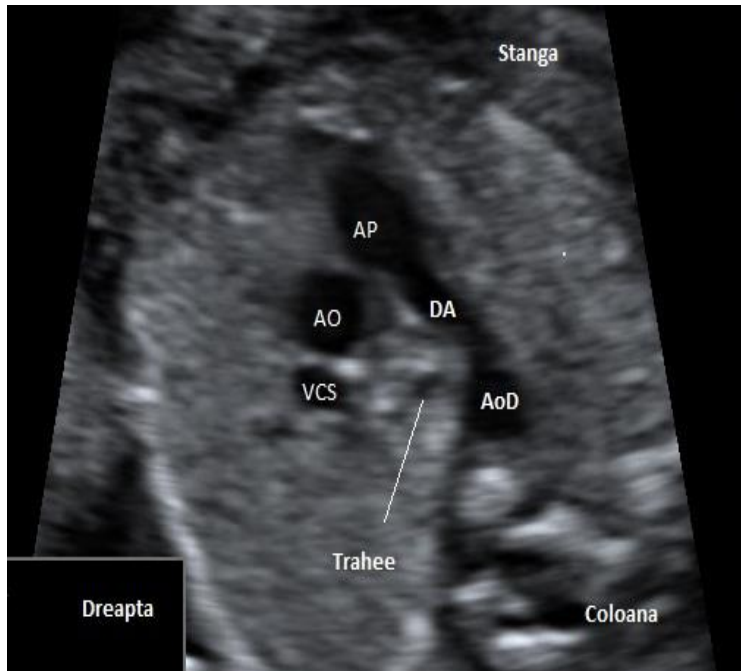


GUVERNUL ROMÂNIEI
MINISTERUL MUNCII, FAMILIEI,
PROTECȚIEI SOCIALE
ȘI PERSOANELOR VÂRSTNICE
ORPOSDRU REGIUNEA CENTRU



UNIVERSITATEA DE MEDICINĂ ȘI
FARMACIE "CAROL DAVILA"
BUCUREȘTI

Aspectul ecografic normal al cordului fetal



imaginea de trei vase (3VTV) a cordului fetal

- de la stânga la dreapta: **a. pulmonară, aorta, vena cavă superioară**
- a. pulmonară se continuă cu ductul arterial (DA) care ajunge în aorta descendentă
- arcul aortic intersectează linia mediană a toracelui în fața traheei fetale



UNIUNEA EUROPEANĂ



GUVERNUL ROMÂNIEI



Fondul Social European
POSDRU 2007-2013



Instrumente Structurale
2007-2013

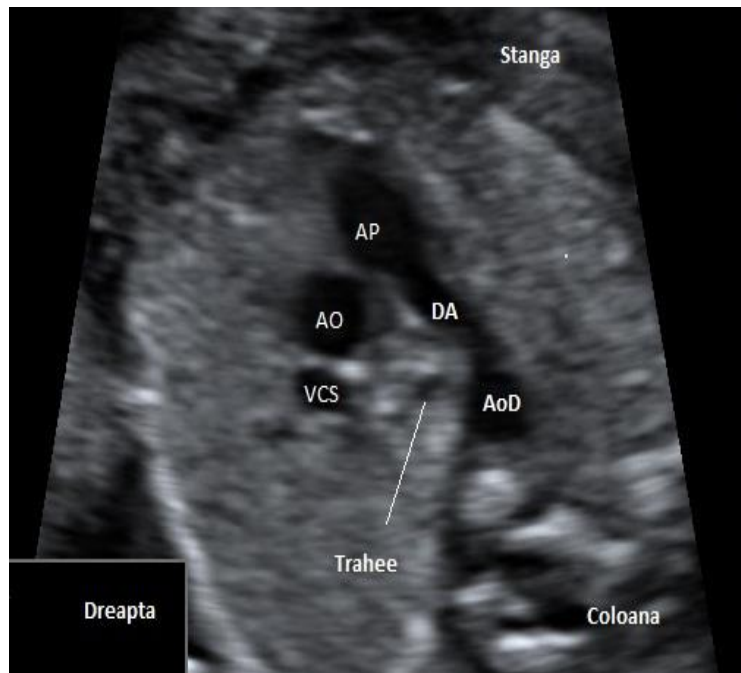


GUVERNUL ROMÂNIEI
MINISTERUL MUNCII, FAMILIEI,
PROTECȚIEI SOCIALE
ȘI PERSOANELOR VÂRSTNICE
ORPOSDRU REGIUNEA CENTRU



UNIVERSITATEA DE MEDICINĂ ȘI
FARMACIE "CAROL DAVILA"
BUCUREȘTI

Aspectul ecografic normal al cordului fetal



imaginea de trei vase (3VTV) a cordului fetal

- este diferită de imaginea postnatală a mediastinului, prin prezența ductului arterial (DA) patent
 - dpdv tehnic este ușor de obținut
 - este modificată în majoritatea malformațiilor cardiace complexe
 - este instrumentul specific al examinării ecografice a cordului fetal
- Yoo 1997, Yagel 2002*



UNIUNEA EUROPEANĂ



GUVERNUL ROMÂNIEI



Fondul Social European
POSDRU 2007-2013



Instrumente Structurale
2007-2013

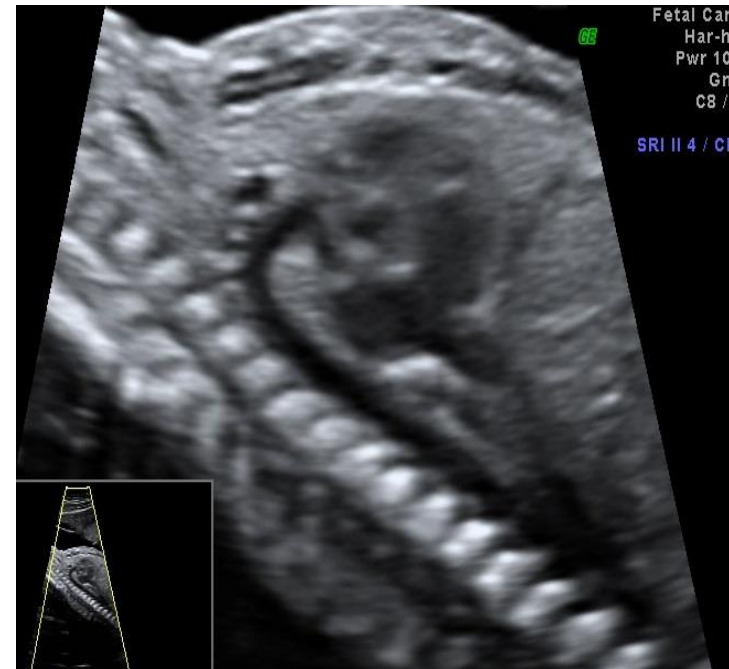
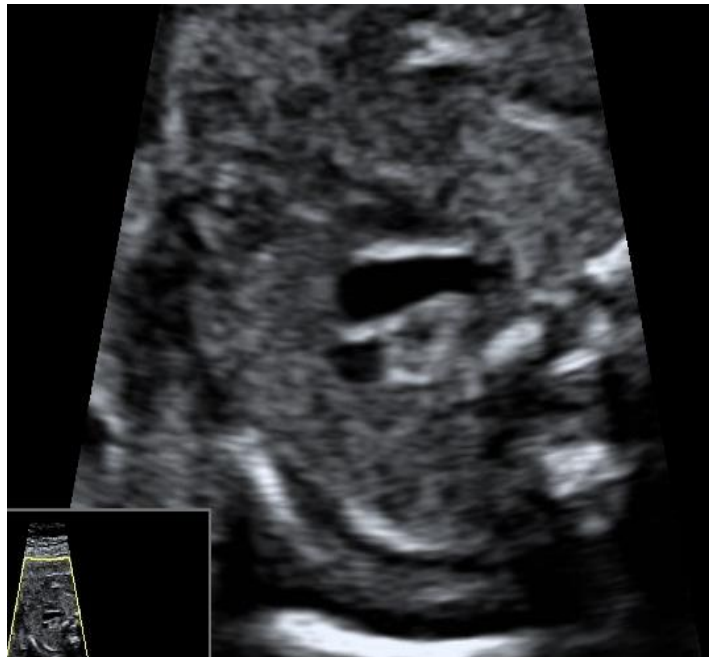


GUVERNUL ROMÂNIEI
MINISTERUL MUNCII, FAMILIEI,
PROTECȚIEI SOCIALE
ȘI PERSOANELOR VÂRSTNICE
OIROSDRU REGIUNEA CENTRU



UNIVERSITATEA DE MEDICINĂ ȘI
FARMACIE "CAROL DAVILA"
BUCUREȘTI

Aspectul ecografic normal al cordului fetal *arcul aortic*





UNIUNEA EUROPEANĂ



GUVERNUL ROMÂNIEI



Fondul Social European
POSDRU 2007-2013



Instrumente Structurale
2007-2013

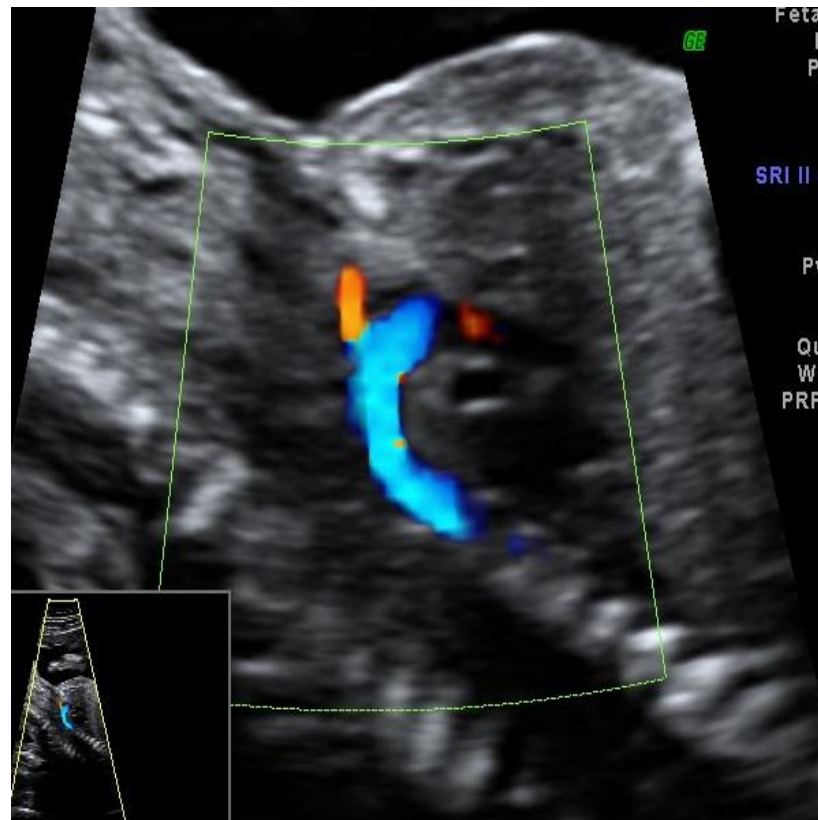


GUVERNUL ROMÂNIEI
MINISTERUL MUNCII, FAMILIEI,
PROTECȚIEI SOCIALE
ȘI PERSOANELOR VÂRSTNICE
ORPOSDRU REGIUNEA CENTRU



UNIVERSITATEA DE MEDICINĂ ȘI
FARMACIE "CAROL DAVILA"
BUCUREȘTI

Aspectul ecografic normal al cordului fetal *arcul aortic*





UNIUNEA EUROPEANĂ



GUVERNUL ROMÂNIEI



Fondul Social European
POSDRU 2007-2013



Instrumente Structurale
2007-2013

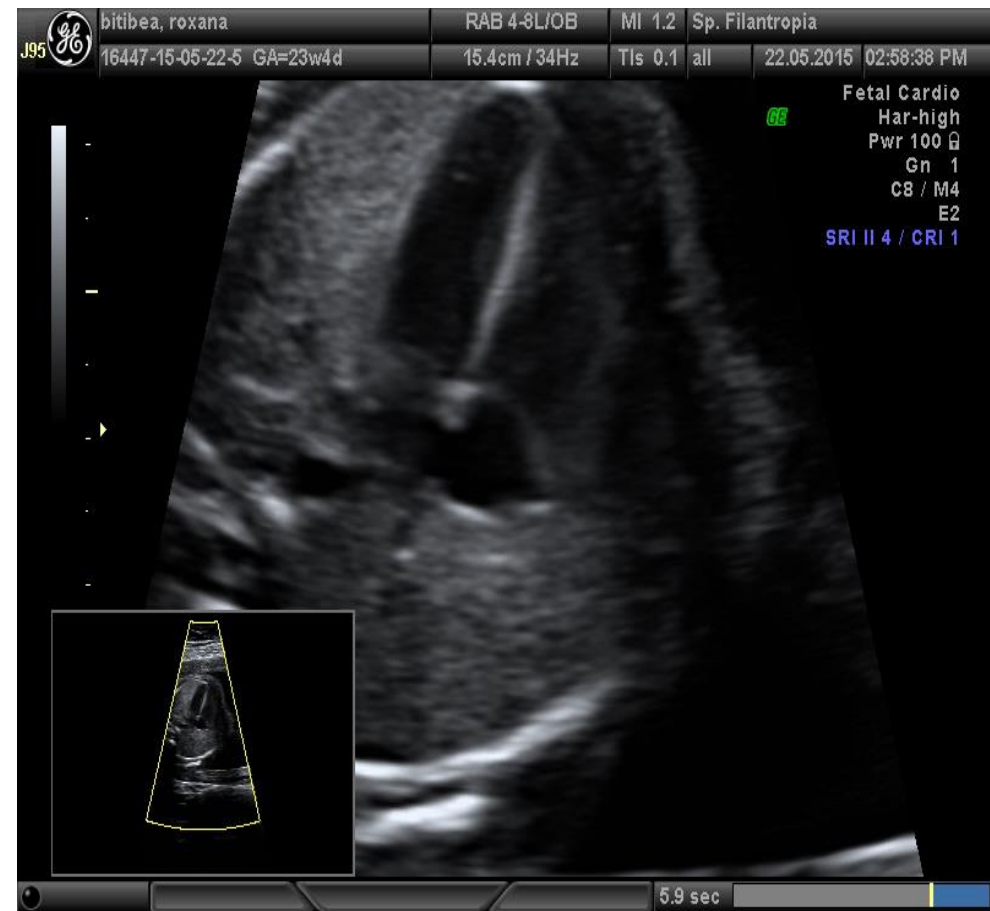
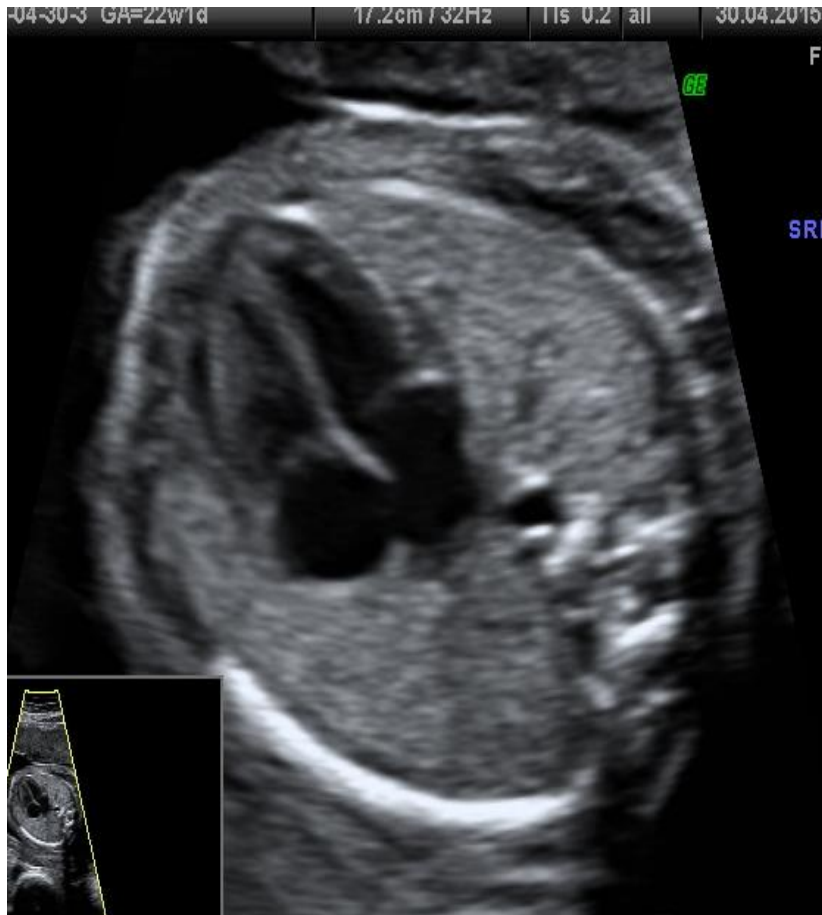


GUVERNUL ROMÂNIEI
MINISTERUL MUNCII, FAMILIEI,
PROTECȚIEI SOCIALE
ȘI PERSOANELOR VÂRSTNICE
OIROSDRU REGIUNEA CENTRU



UNIVERSITATEA DE MEDICINĂ ȘI
FARMACIE "CAROL DAVILA"
BUCUREȘTI

Tehnica examinării ecografice a cordului fetal





UNIUNEA EUROPEANĂ



GUVERNUL ROMÂNIEI



Fondul Social European
POSDRU 2007-2013



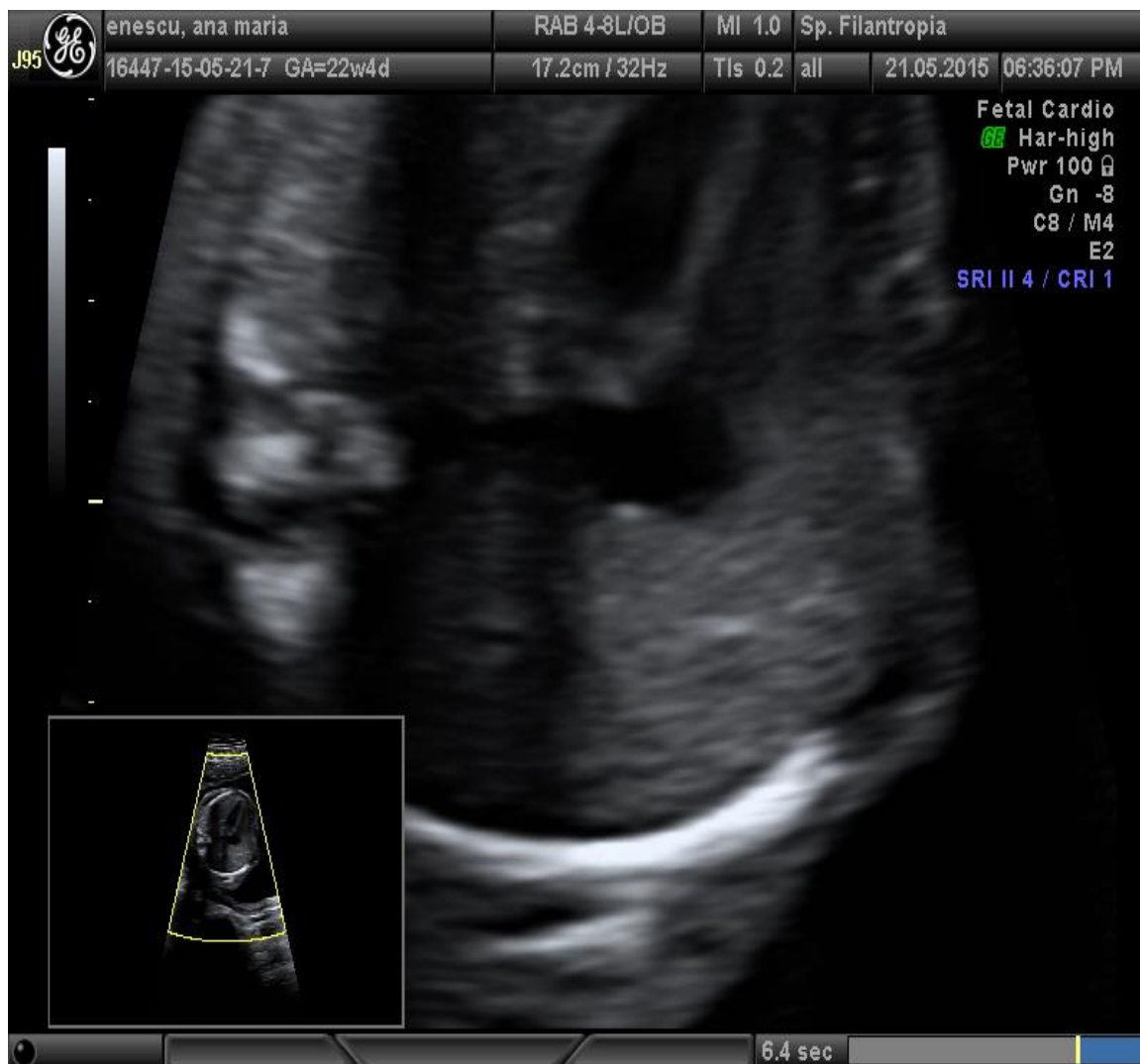Instrumente Structurale
2007-2013



GUVERNUL ROMÂNIEI
MINISTERUL MUNCII, FAMILIEI,
PROTECȚIEI SOCIALE
ȘI PERSOANELOR VÂRSTNICE
OIROSDRU REGIUNEA CENTRU



UNIVERSITATEA DE MEDICINĂ ȘI
FARMACIE "CAROL DAVILA"
BUCUREȘTI





UNIUNEA EUROPEANĂ



GUVERNUL ROMÂNIEI



Fondul Social European
POSDRU 2007-2013



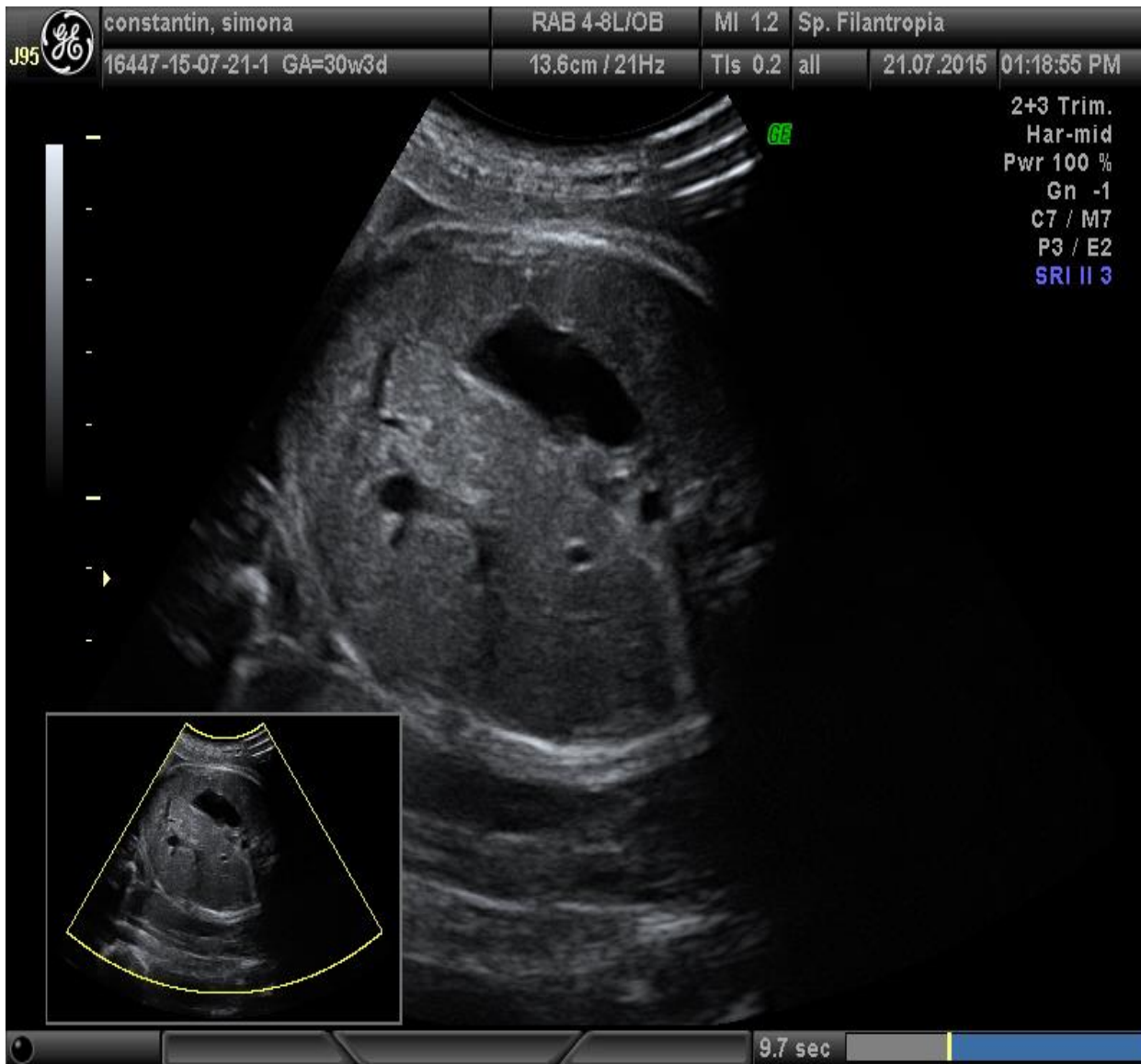
Instrumente Structurale
2007-2013



GUVERNUL ROMÂNIEI
MINISTERUL MUNCII, FAMILIEI,
PROTECȚIEI SOCIALE
ȘI PERSOANELOR VÂRSTNICE
ORPOSDRU REGIUNEA CENTRU



UNIVERSITATEA DE MEDICINĂ ȘI
FARMACIE "CAROL DAVILA"
BUCUREȘTI





UNIUNEA EUROPEANĂ



GUVERNUL ROMÂNIEI



Fondul Social European
POSDRU 2007-2013



Instrumente Structurale
2007-2013

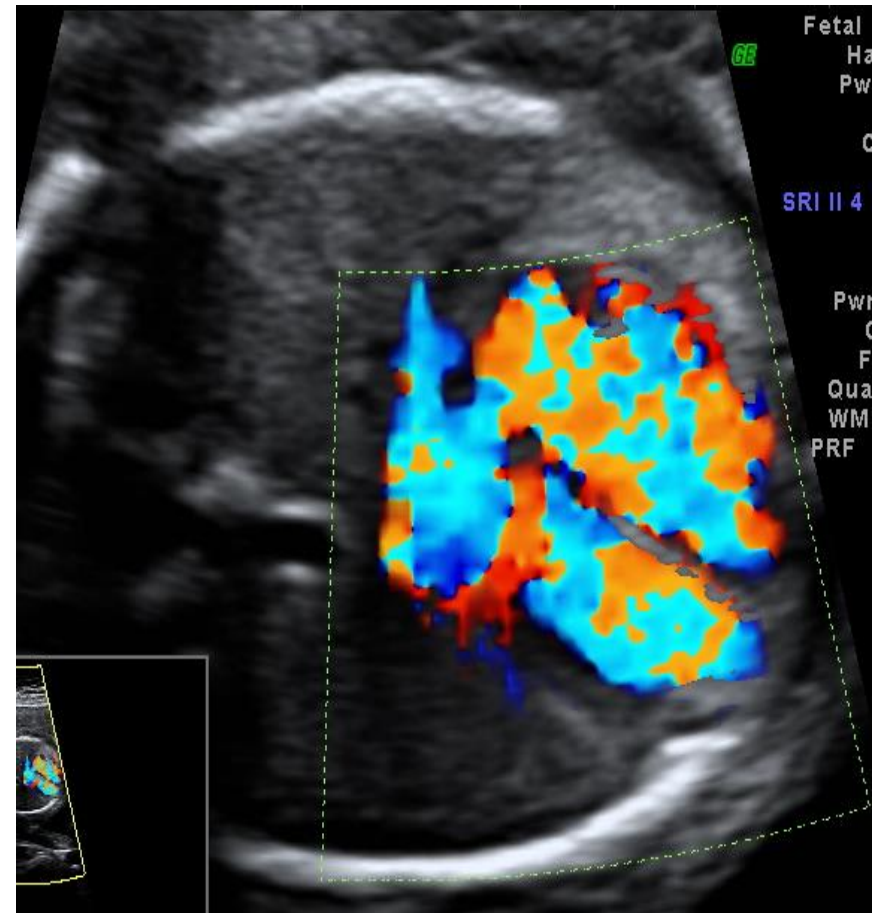
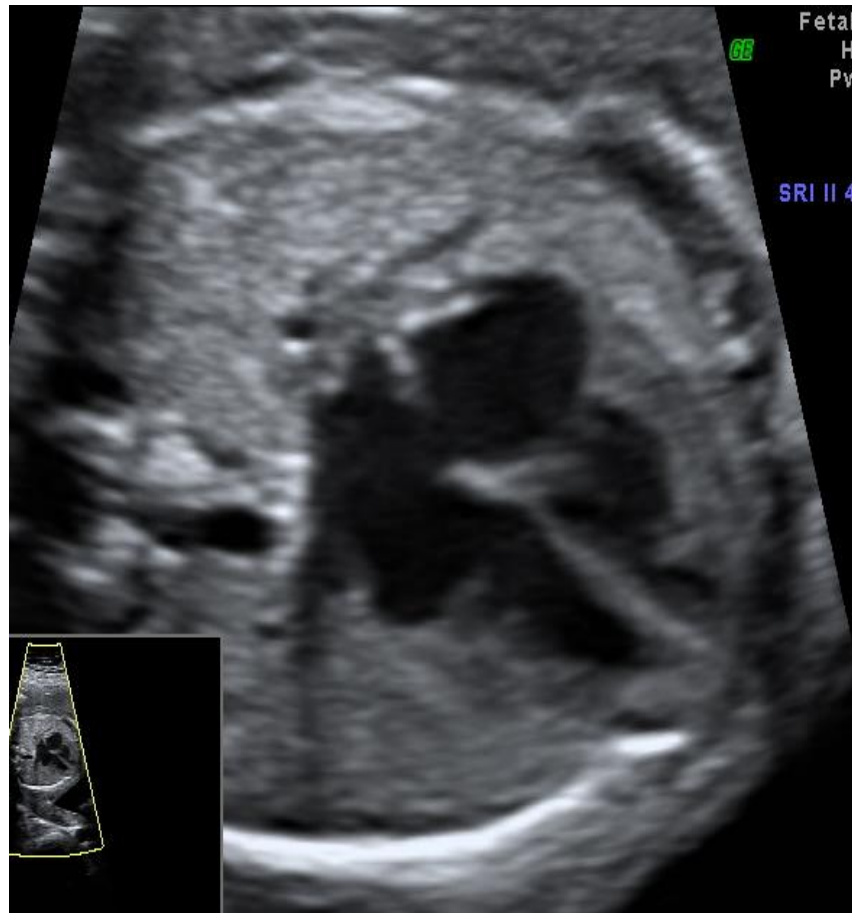

GUVERNUL ROMÂNIEI
MINISTERUL MUNCII, FAMILIEI,
PROTECȚIEI SOCIALE
ȘI PERSOANELOR VÂRSTNICE
ORPOSDRU REGIUNEA CENTRU



UNIVERSITATEA DE MEDICINĂ ȘI
FARMACIE "CAROL DAVILA"
BUCUREȘTI

Tehnica examinării ecografice a cordului fetal





UNIUNEA EUROPEANĂ



GUVERNUL ROMÂNIEI



Fondul Social European
POSDRU 2007-2013



Instrumente Structurale
2007-2013

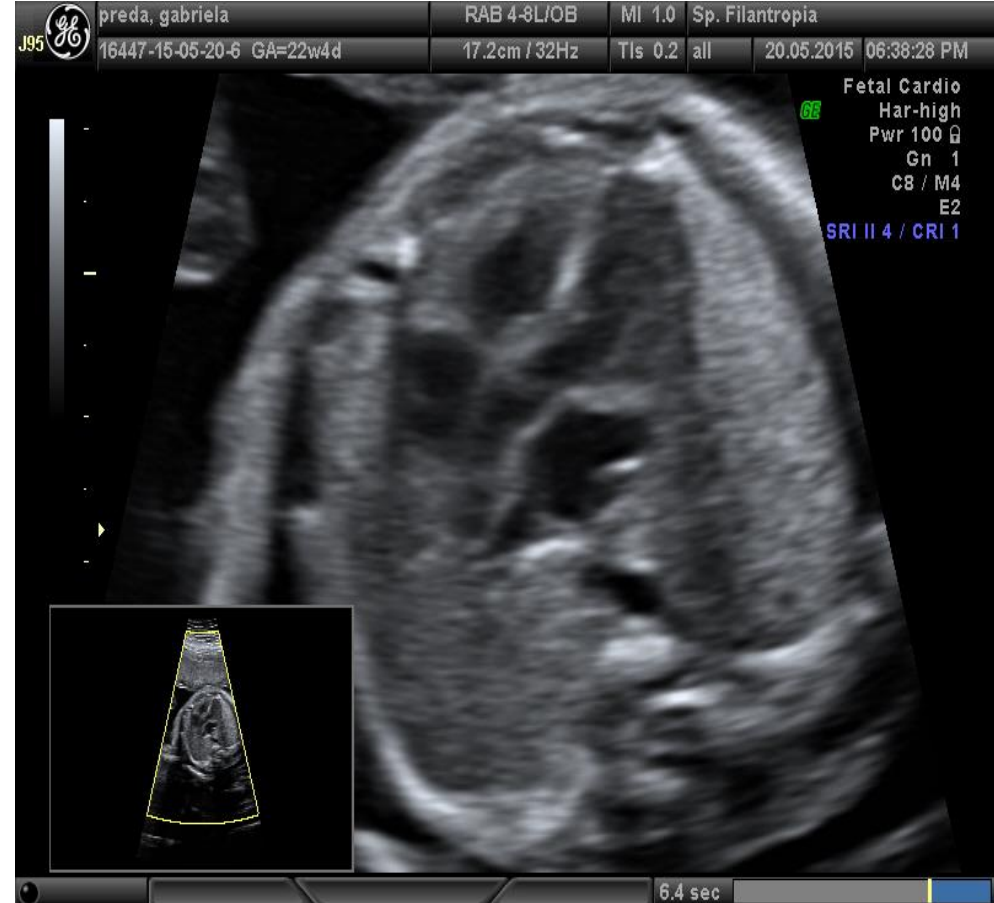
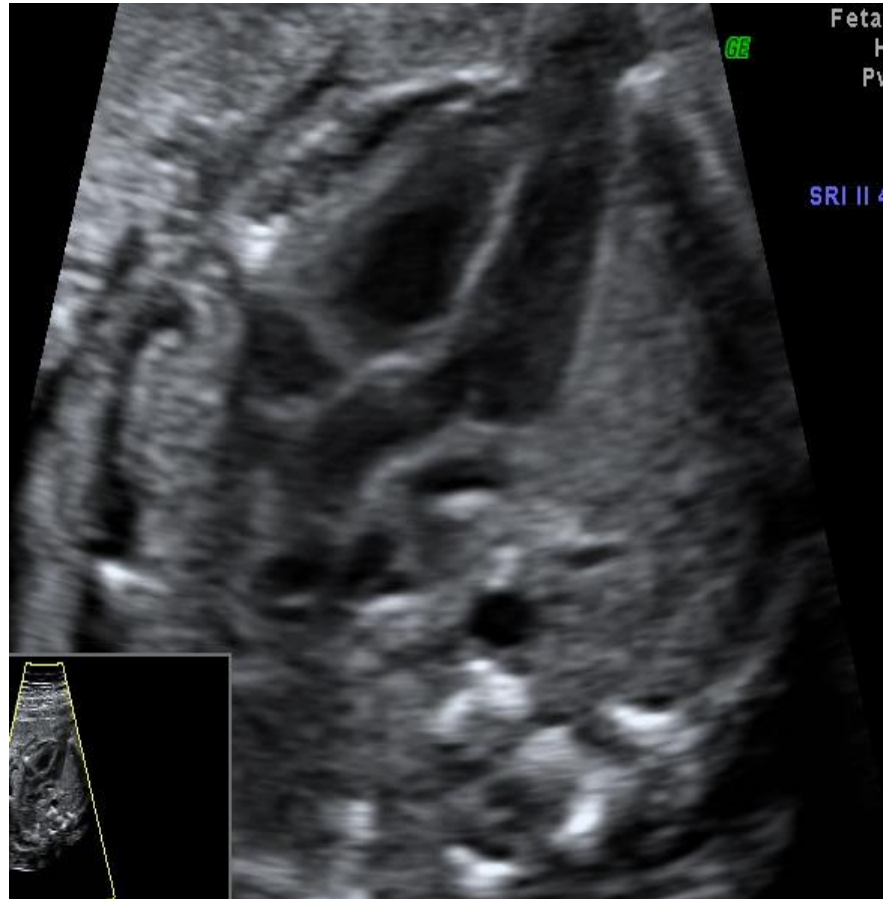
GUVERNUL ROMÂNIEI
MINISTERUL MUNCII, FAMILIEI,
PROTECȚIEI SOCIALE
ȘI PERSOANELOR VÂRSTNICE
ORPOSDRU REGIUNEA CENTRU



UNIVERSITATEA DE MEDICINĂ ȘI
FARMACIE "CAROL DAVILA"
BUCUREȘTI

Tehnica examinării ecografice a cordului fetal





UNIUNEA EUROPEANĂ



GUVERNUL ROMÂNIEI



Fondul Social European
POSDRU 2007-2013



Instrumente Structurale
2007-2013

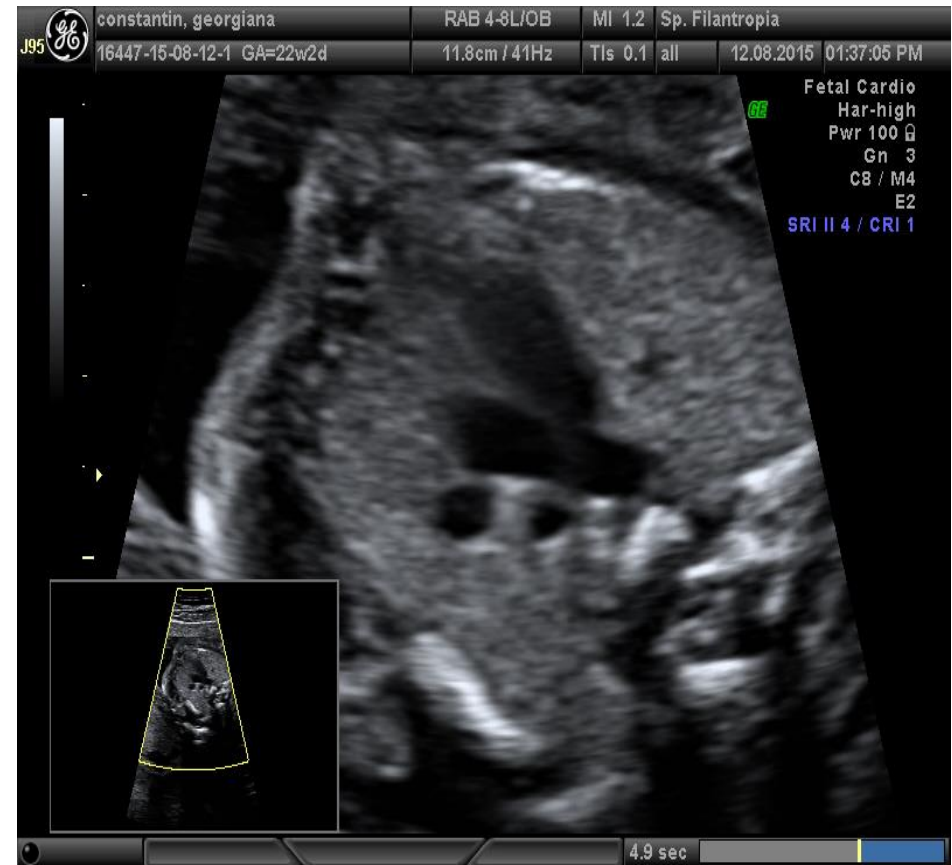
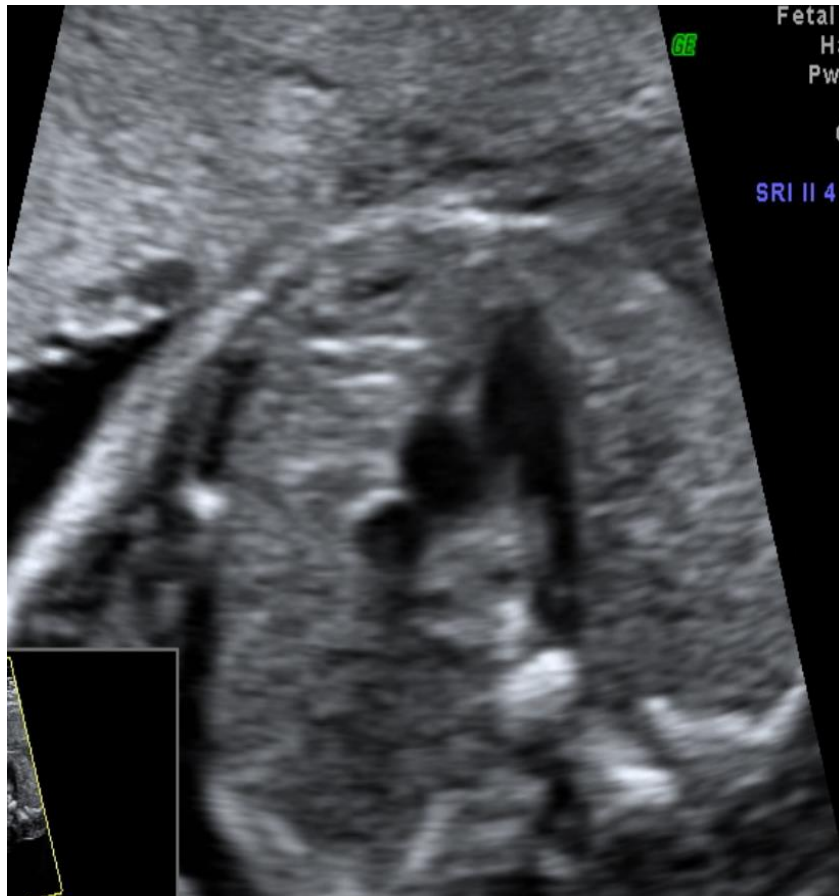


GUVERNUL ROMÂNIEI
MINISTERUL MUNCII, FAMILIEI,
PROTECȚIEI SOCIALE
ȘI PERSOANELOR VÂRSTNICE
OIROSDRU REGIUNEA CENTRU



UNIVERSITATEA DE MEDICINĂ ȘI
FARMACIE "CAROL DAVILA"
BUCUREȘTI

Tehnica examinării ecografice a cordului fetal





UNIUNEA EUROPEANĂ



GUVERNUL ROMÂNIEI



Fondul Social European
POSDRU 2007-2013



Instrumente Structurale
2007-2013

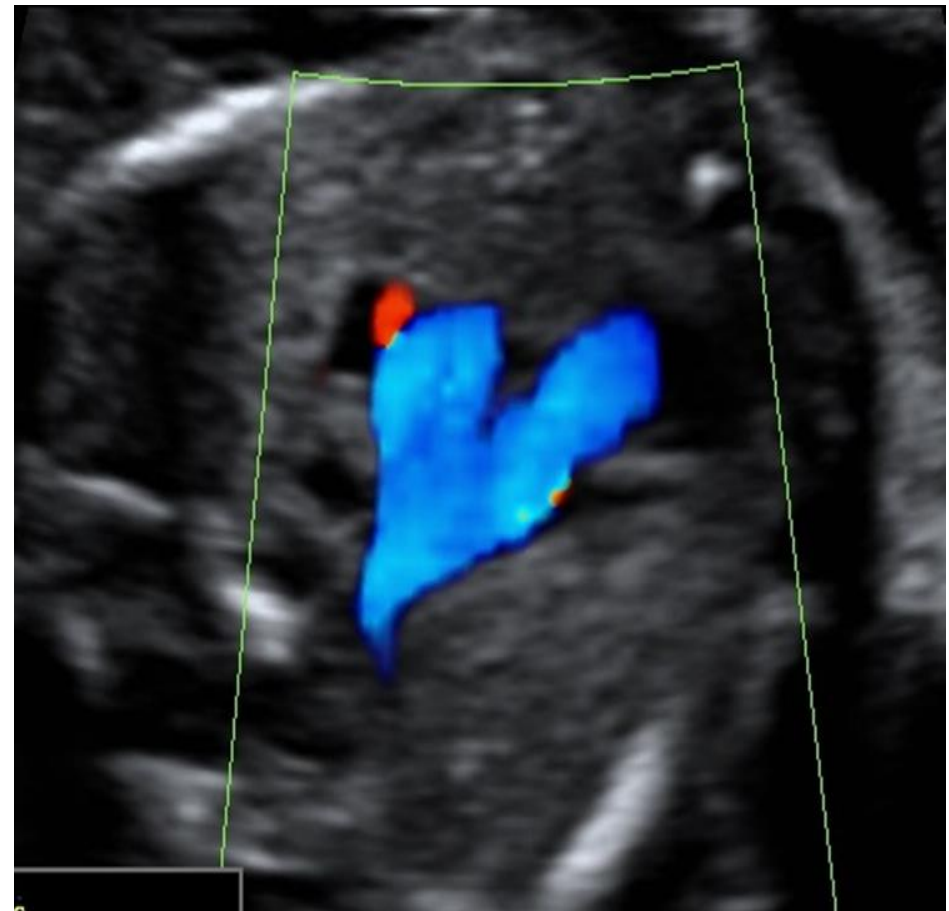
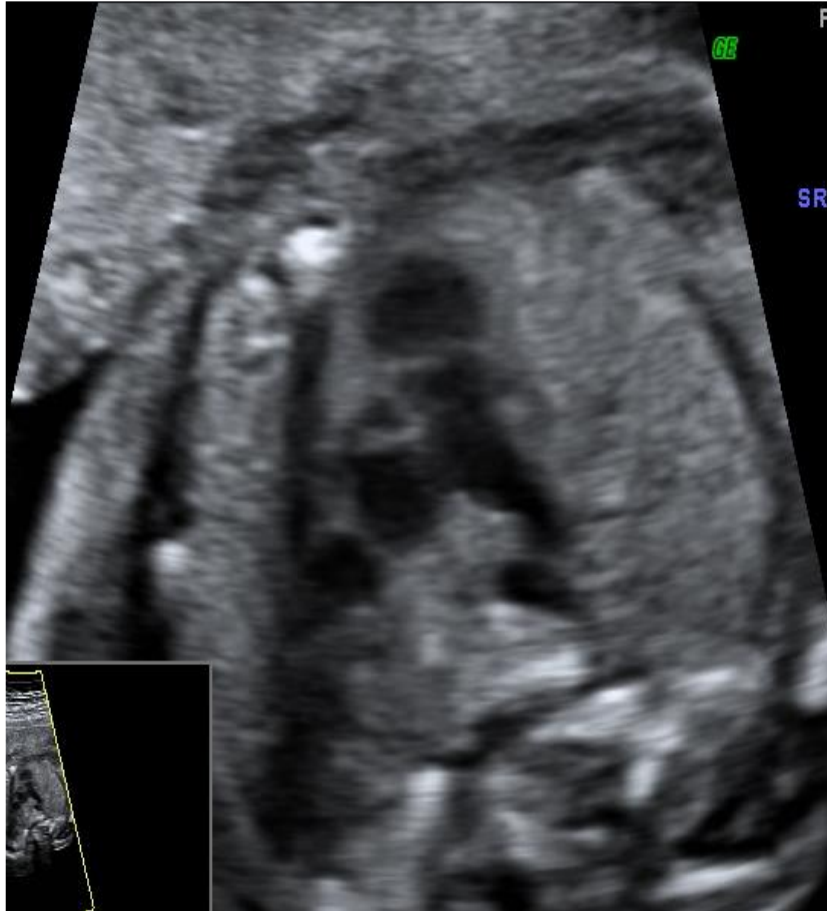
GUVERNUL ROMÂNIEI
MINISTERUL MUNCII, FAMILIEI,
PROTECȚIEI SOCIALE
ȘI PERSOANELOR VÂRSTNICE
OIROSDRU REGIUNEA CENTRU



UNIVERSITATEA DE MEDICINĂ ȘI
FARMACIE "CAROL DAVILA"
BUCUREȘTI

Aspectul ecografic normal al cordului fetal





UNIUNEA EUROPEANĂ



GUVERNUL ROMÂNIEI



Fondul Social European
POSDRU 2007-2013



Instrumente Structurale
2007-2013



GUVERNUL ROMÂNIEI
MINISTERUL MUNCII, FAMILIEI,
PROTECȚIEI SOCIALE
ȘI PERSOANELOR VÂRSTNICE
ORPOSDRU REGIUNEA CENTRU



UNIVERSITATEA DE MEDICINĂ ȘI
FARMACIE "CAROL DAVILA"
BUCUREȘTI

Tehnica examinării ecografice a cordului fetal

- translatare în plan transversal (*sweep*) de la nivelul stomacului fetal la nivelul mediastinului superior, pentru: 4 camere, 3VTV + originea aortei dacă poziția este ideală (cord în orientare apicală, făt cu stânga spre examinator)
- rotație în lungul SIV, spre umărul stâng fetal (*rotational sweep*), dacă poziția cordului nu permite vizualizarea originii aortei printr-un sweep simplu transversal