



UNIUNEA EUROPEANĂ



GUVERNUL ROMÂNIEI



Fondul Social European
POSDRU 2007-2013



Instrumente Structurale
2007-2013



GUVERNUL ROMÂNIEI
MINISTERUL MUNCII, FAMILIEI,
PROTECȚIEI SOCIALE
ȘI PERSOANELOR VÂRSTNICE
ORPOSDRU REGIUNEA CENTRU



UNIVERSITATEA DE MEDICINĂ ȘI
FARMACIE "CAROL DAVILA"
BUCUREȘTI

«AD-COR Program inovativ de formare in domeniul cardiologiei pediatrice
POSDRU/179/3.2/S/152012”

Iunie 2015

MODUL TEORETIC

ANALIZA UNEI RADIOGRAFII TORACICE IN PATOLOGIA CARDIACA

Continut validat/ prezentat de:

⇒ Expert formare medici: NICOLESCU Alin

⇒ Expert formare medici: VEDUTA Alina

A4 – Planificarea, organizarea si desfasurarea activitatilor de formare a medicilor in domeniul cardiologiei pediatrice

ANALIZA UNEI RADIOGRAFII TORACICE IN PATOLOGIA CARDIACA

1. Identificare, istoric clinic, tehnica radiografica
2. Situs visceral, pozitia cordului, pozitia arcului aortic
3. Dimensiunile cordului, aspectul global, modificari specifice dimensionale ale cavitatilor cardiace
4. Vascularizatia pulmonara
5. Aorta si vene sistemice
6. Cai aeriene, plaman, pleura, mediastin, diafragm, perete toracic

ANALIZA UNEI RADIOGRAFII TORACICE IN PATOLOGIA CARDIACA

1. Identificare, istoric clinic, tehnica radiografica
2. Situs visceral, pozitia cordului, pozitia arcului aortic
3. Dimensiunile cordului, aspectul global, modificari specifice dimensionale ale cavitatilor cardiace
4. Vascularizatia pulmonara
5. Aorta si vene sistemice
6. Cai aeriene, plaman, pleura, mediastin, diafragm, perete toracic

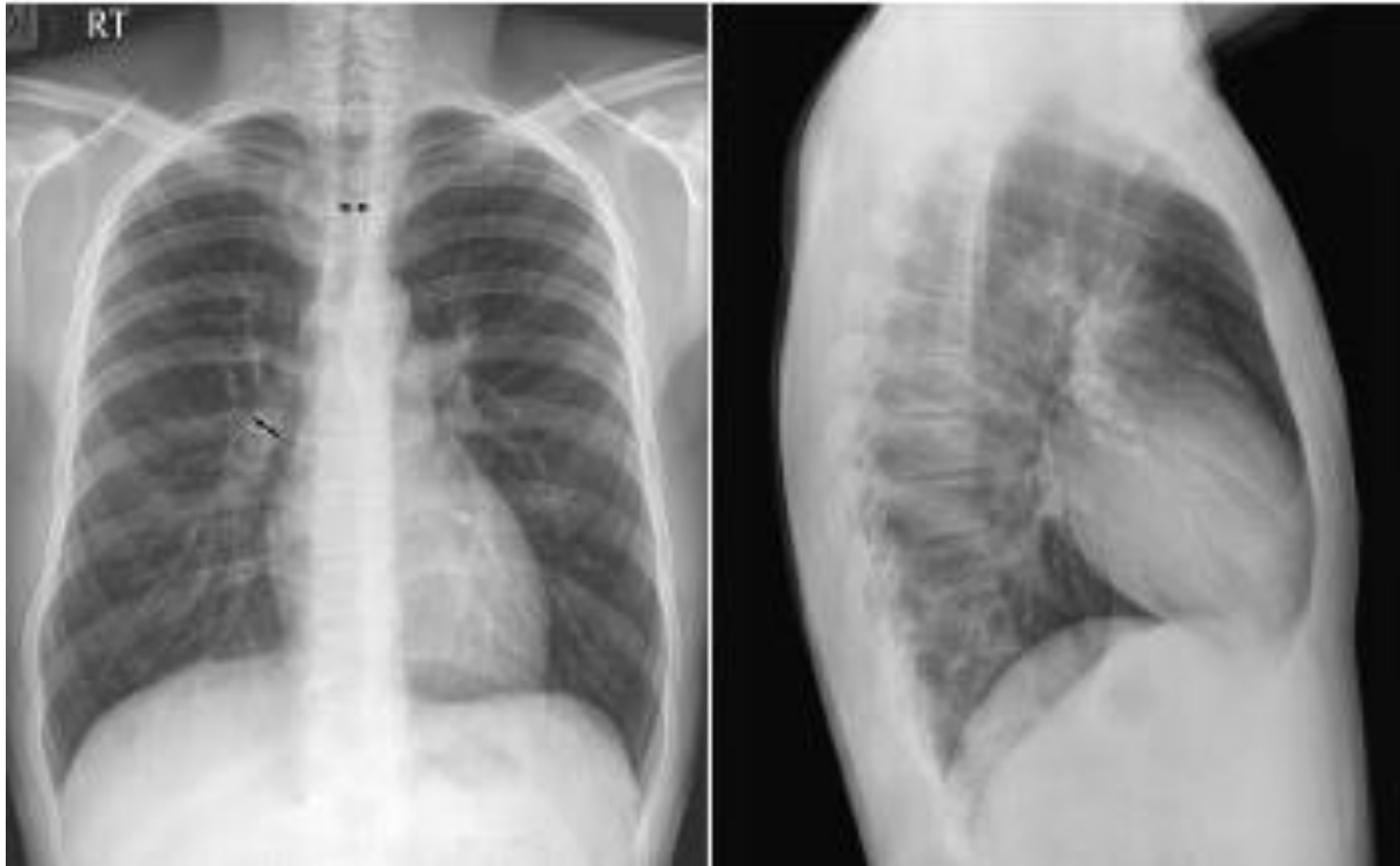
4. Vascularizatia pulmonara

Vascularizatia pulmonara

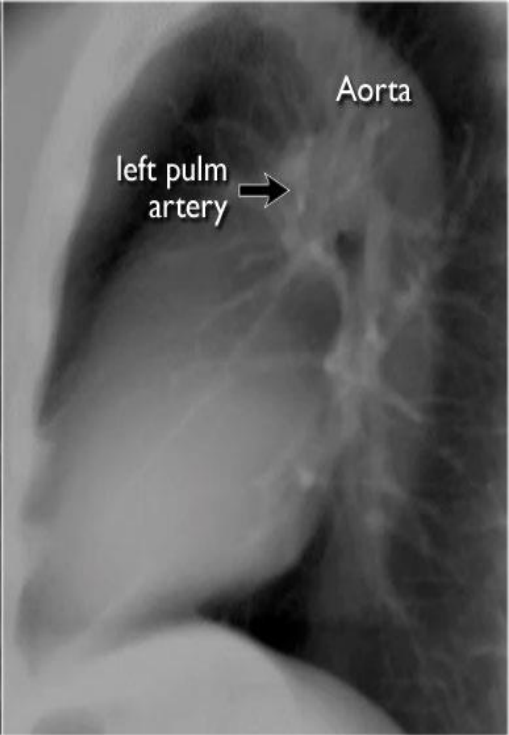
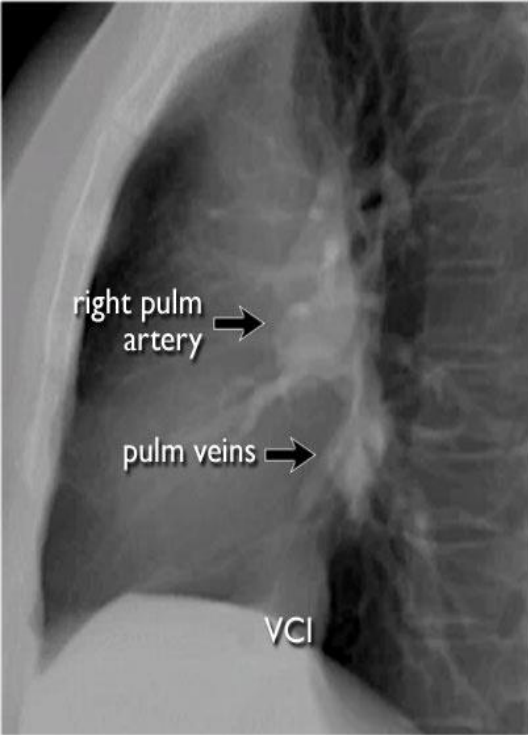
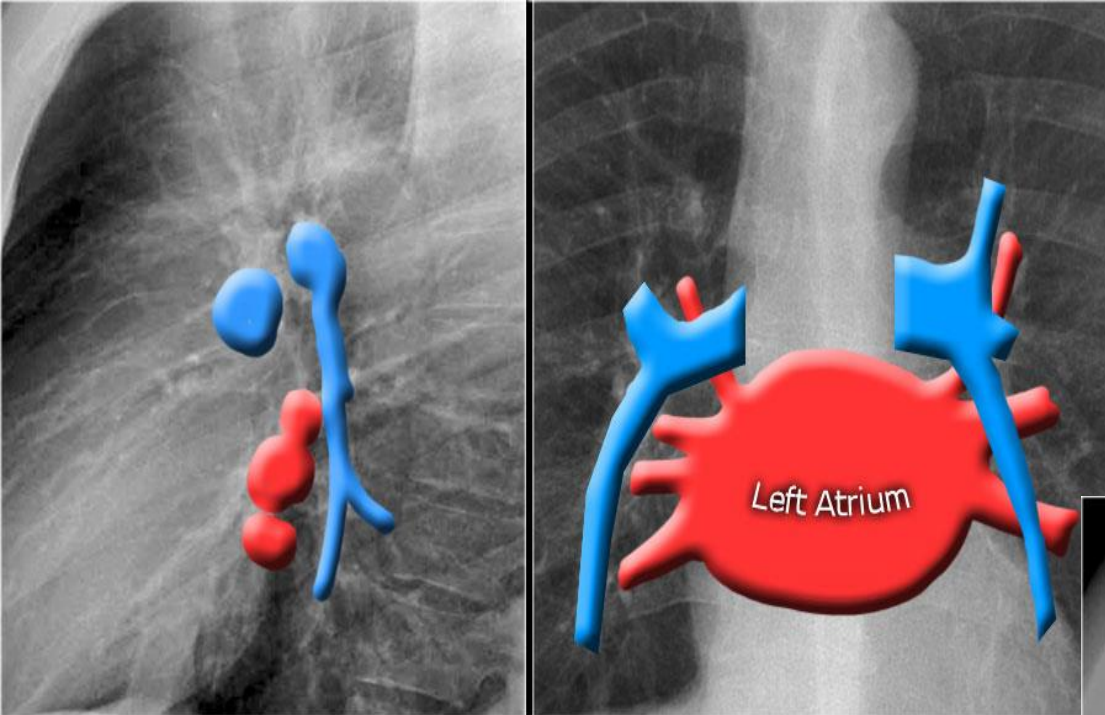
Paternul vascular pulmonar include urmatoarele categorii:

- vascularizatie normala
- cresterea vascularizatiei pulmonare (pletora)
- reducerea vascularizatiei pulmonare (olighemie)
- hipertensiunea pulmonara venoasa
- hipertensiunea pulmonara arteriala
- asimetria vasculara / inegala

Vascularizatia pulmonara normala

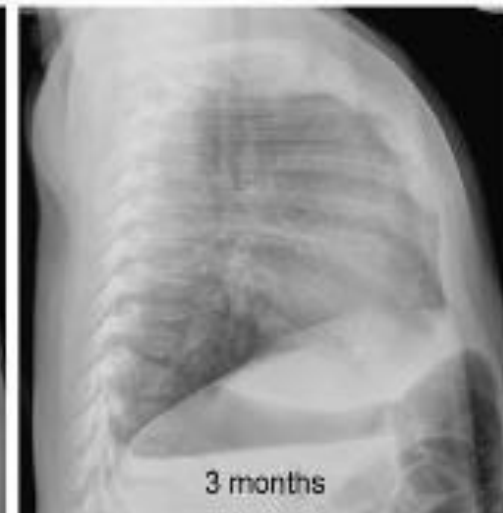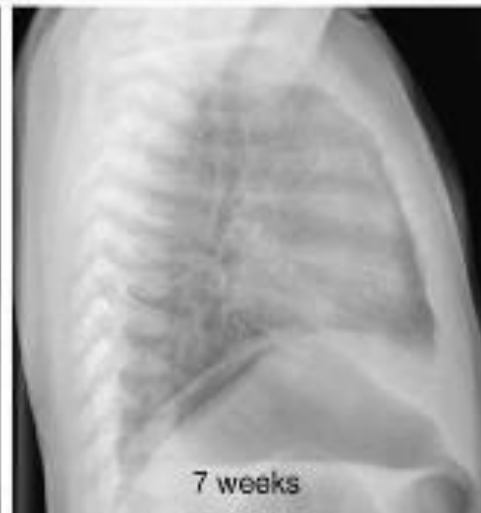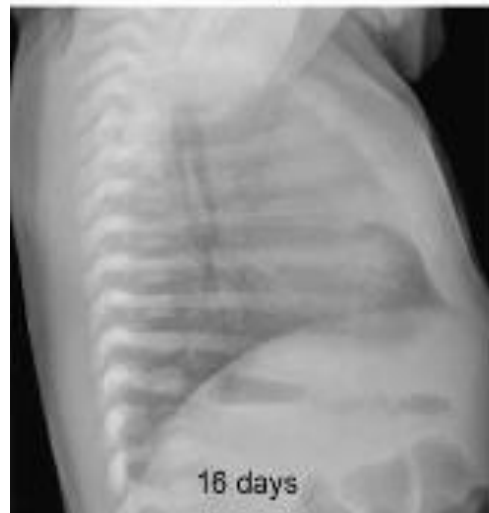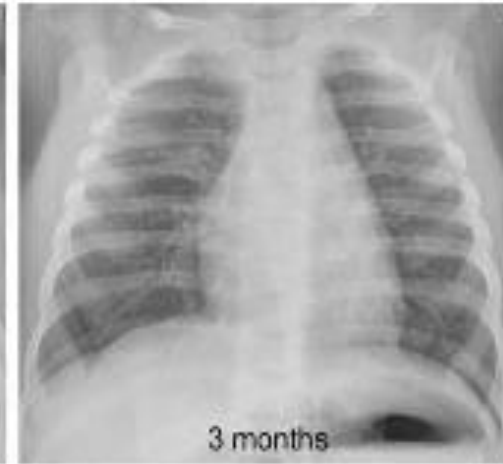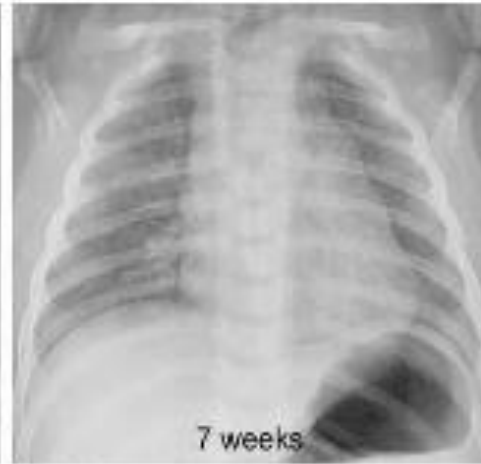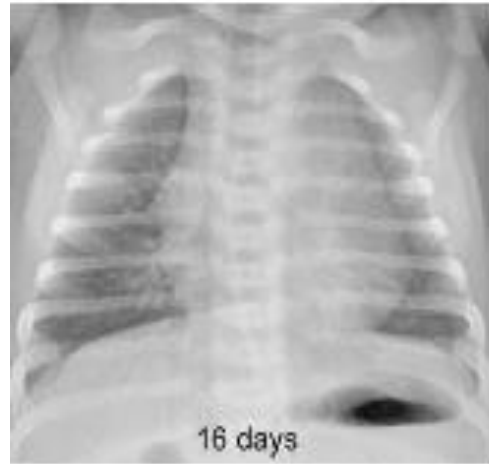


Vascularizatia pulmonara normala



Vascularizatia pulmonara normala

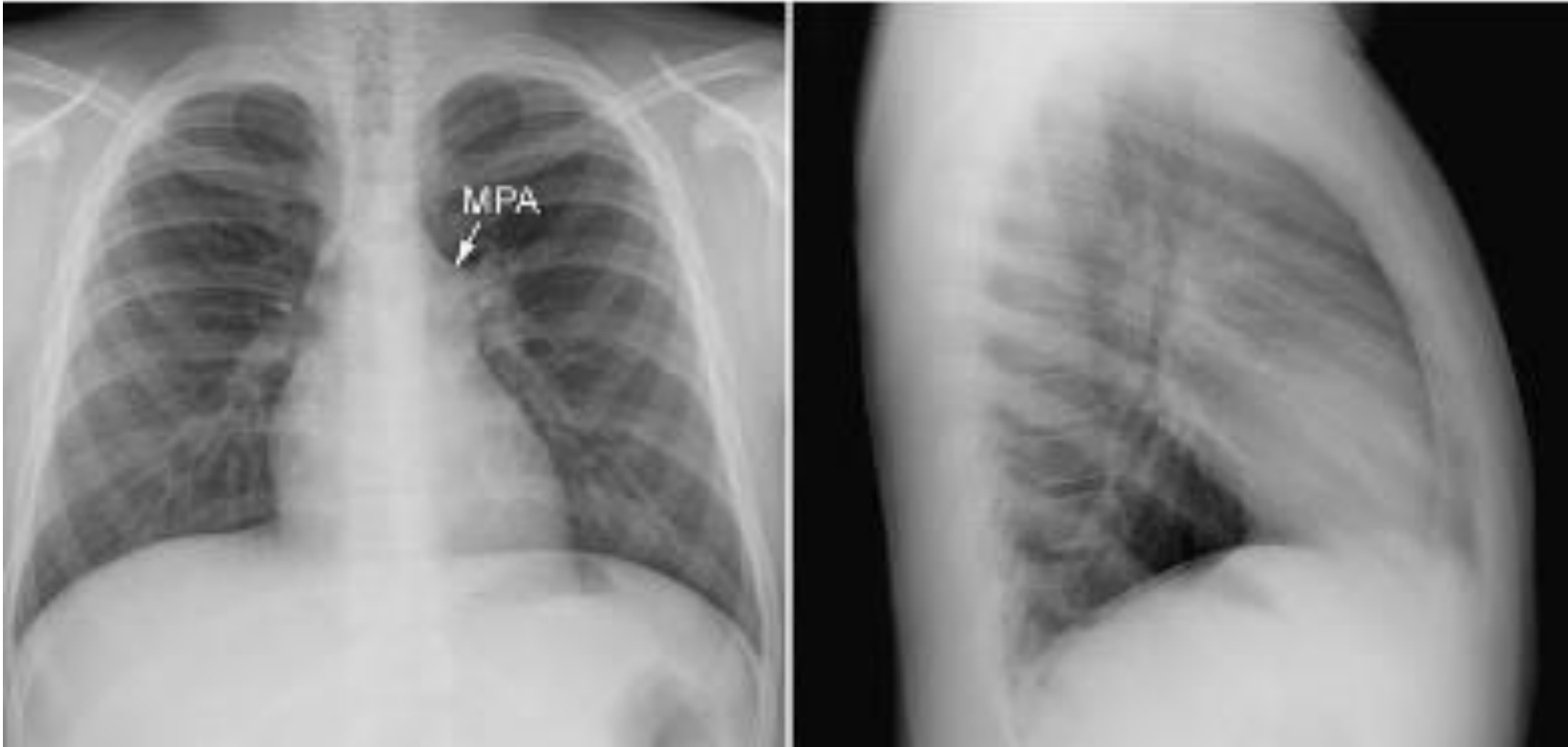- Vascularizatia pulmonara este mai putin vizibila la nou-nascuti si sugari comparativ cu copiii mai mari (dimensiuni vase, cutie toracica)
- Timusul acopera hilurile pulmonare la varste mici. Vascularizatie bine identificabila in incidenta laterala



Vascularizatie pulmonara normala -conditii cardiace patologice

- Vascularizatie pulmonara normala -pacienti cu forme minore de afectare cardiaca dreapta sau stanga, necomplicate cu sunturi intra sau extracardiace sau insuficienta cardiaca
- Leziuni izolate ale cordului drept (stenoza pulmonara, regurgitare pulmonara, regurgitare tricuspida) -de obicei au vascularizatie pulmonara normala. Modificari ale vascularizatiei pulmonare (reducere) in aceste cazuri sunt semne ale dezvoltarii insuficientei cardiace drepte sau sunt dreapta-stanga prin foramen ovale patent

Vascularizatie pulmonara normala -conditii cardiace patologice



Stenoza valvulara pulmonara izolata. Bombare arc mijlociu stang cardiac =dilatatie post stenotica trunchi AP. Vascularizatie pulmonara periferica normala.

Aspect similar putem vedea ca varianta anatomica

Cresterea vascularizatiei pulmonare (pletora)

- **Tipic** in boli congenitale cardiace necianogene cu sunt stanga-dreapta
- Apare si in boli cardiace cianogene care nu asociaza obstructie importanta a fluxului AP
- Secundar cresterii debitului cardiac (malformatie vasculara mare, hemangiom hepatic, membre, creier; anemie severa; tirotoxicoza)

CRESTEREA VASCULARIZATIEI PULMONAREA (PLETORA)

Leziuni cu sunt stanga-dreapta

Retur venos pulmonar partial anormal
DSA
Defect septal atrioventricular
DSV
Sunt VS-AD
Fistula aorto-camerala
Fistulo coronaro-camerala
Fereastră aorto-pulmonara
Duct (canal) arterial permeabil

Boli congenitale cardiace cianogene cu sunt bidirectional

Atriu comun
Patologie sinus coronar
Retur venos pulmonar total anormal
Dubla cale de iesire VD fara stenoza pulmonara
Dubla cale de intrare ventriculara fara stenoza pulmonara
Atrezie de tricuspida fara stenoza /atrezie pulmonara
Transpozitie de mari vase fara stenoza/atrezie de tricuspida
Atrezie pulmonara cu DSV si colaterale aorto- pulmonare
Trunchi arterial

Cresterea debitului cardiac

Malformatii arteriovenoase sistemice sau hemangioame (ex: aneurism vena Galen, hemangioendoteliom hepatic, sdr. Klippel-Trenaunay-Weber)
Anemie severa
Tirotoxicoza

Cresterea vascularizatiei pulmonare (pletora)

- Modificari in circulatia pulmonara nu sunt percepute atata timp cat raportul intre fluxul pulmonar si sistemic (Q_p/Q_s) este $<2:1$.
- Desi gradul de accentuare a vascularizatiei pulmonare si cresterea dimensiunilor cardiace se coreleaza cu raportul Q_p/Q_s , imaginea radiografica nu permite o cuantificare cantitativa a sunturilor

Cresterea vascularizatiei pulmonare (plethora)

- Radiologic

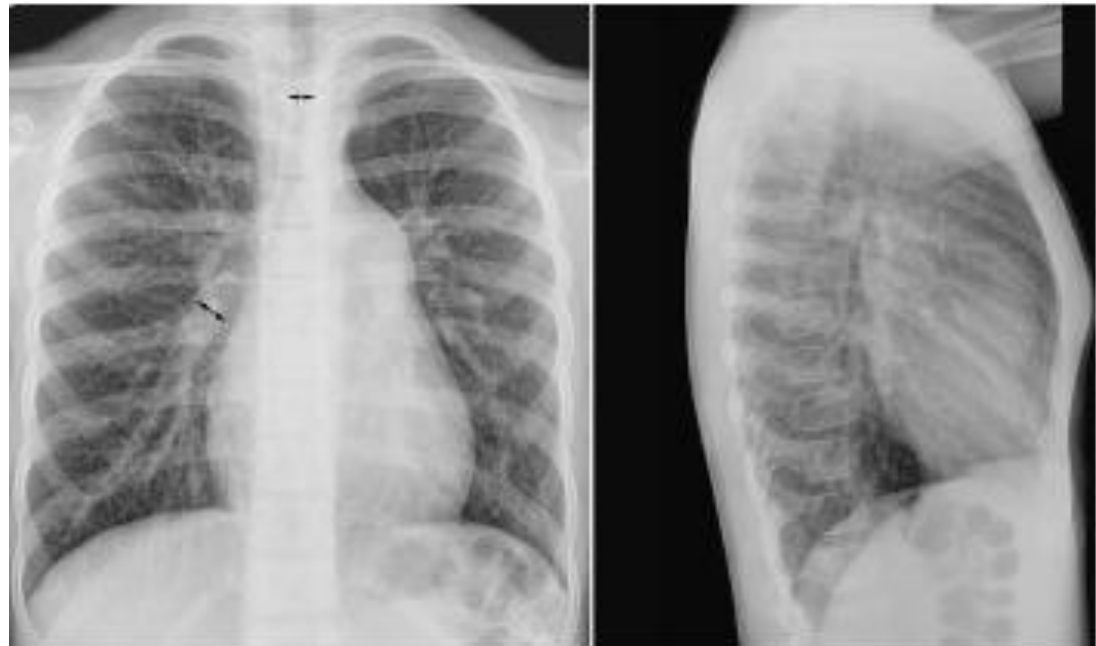- Cresterea vascularizatiei = crestere uniforma a dimensiunilor vasculare de la hil pana intrapulmonar

- Cresterea dimensiunilor trunchiului AP → bombare arc mijlociu cardiac stang.

- Ramul descendent al AP drepte > diam trahee

- In periferie diametrul vascular > ram bronhic adiacent

- Contururile vasculare sunt nete, regulate (in absenta edemului pulmonar, atelectazie sau consolidare)



Cresterea vascularizatiei pulmonare (pletora)

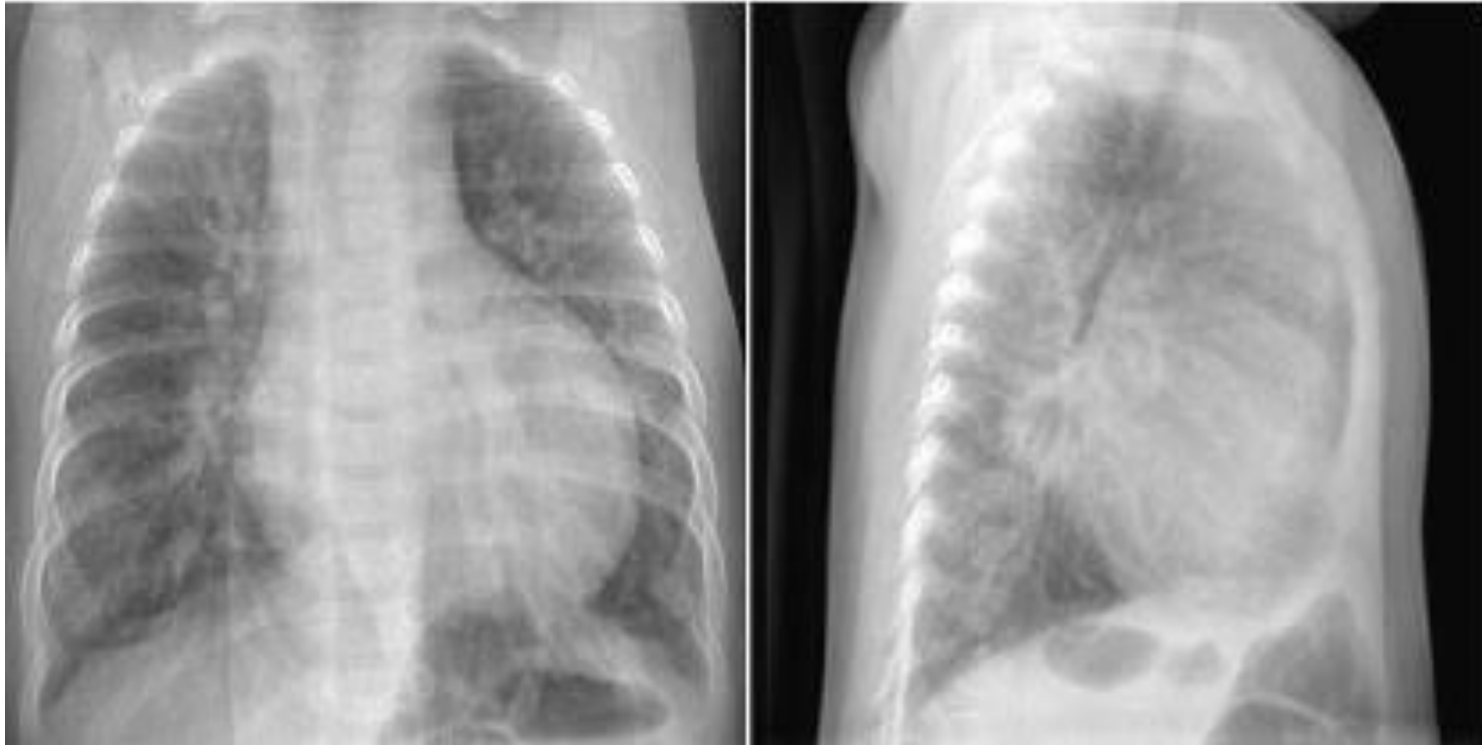Particularitati pediatrice

- Gradul suntului stanga-dreapta la nivelul DSA, DSV, fereastra Ao-pulmonara, CAP depinde nu numai de dimensiunile defectului dar si de diferenta intre rezistenta vasculara din circulatia sistemica si pulmonara. O rezistenta pulmonara joasa determina un flux larg, in timp ce o rezistenta pulmonara crescuta restrictioneaza suntul stanga-dreapta si poate inversa suntul
- In viata fetala exista o rezistenta pulmonara importanta (vase pulmonare mici au un perete gros muscular si lumen mic).
- Initierea ventilatiei pulmonare la nastere duce la o scadere rapida a rezistentei pulmonare si a presiunii pulmonare arteriale. Dupa perioada initiala de reducere a rezistentei vasculare si a presiunii pulmonare arteriale, urmeaza una de reducere lenta, progresiva a presiunii ajungand la un nivel adult dupa 2-6 saptamani. Acest proces este intarziat atunci cand exista un sunt larg
- Prin urmare, cand exista un sunt stanga-dreapta nu determina o crestere a vascularizatiei pulmonare si o cardiomegalie semnificativa in prima saptamana de viata
- Ulterior, pe masura ce rezistenta pulmonara se reduce, creste vascularizatia pulmonara (saptamani-luni) si incep sa apara modificari cavitare cardiace
- Daca defectul ramane netratat, cresterea presiunii pulmonare duce la dezvoltarea unor modificari vasculare obstructive si aparitia hipertensiunii pulmonare

Cresterea vascularizatiei pulmonare (pletora)

Particularitati pediatrice

Dilatarea ramurilor arteriale pulmonare determina compresie bronsica cu aparitia de arii difuze sau multifocale de hiperinflatie, zone de colaps -fara manifestari respiratorii semnificative



5 luni, DSV. Cresterea vascularizatie pulmonare. Cardiomegalie.
Hiperinflatie pulmonara

Reducerea vascularizatiei pulmonare (olighemie)

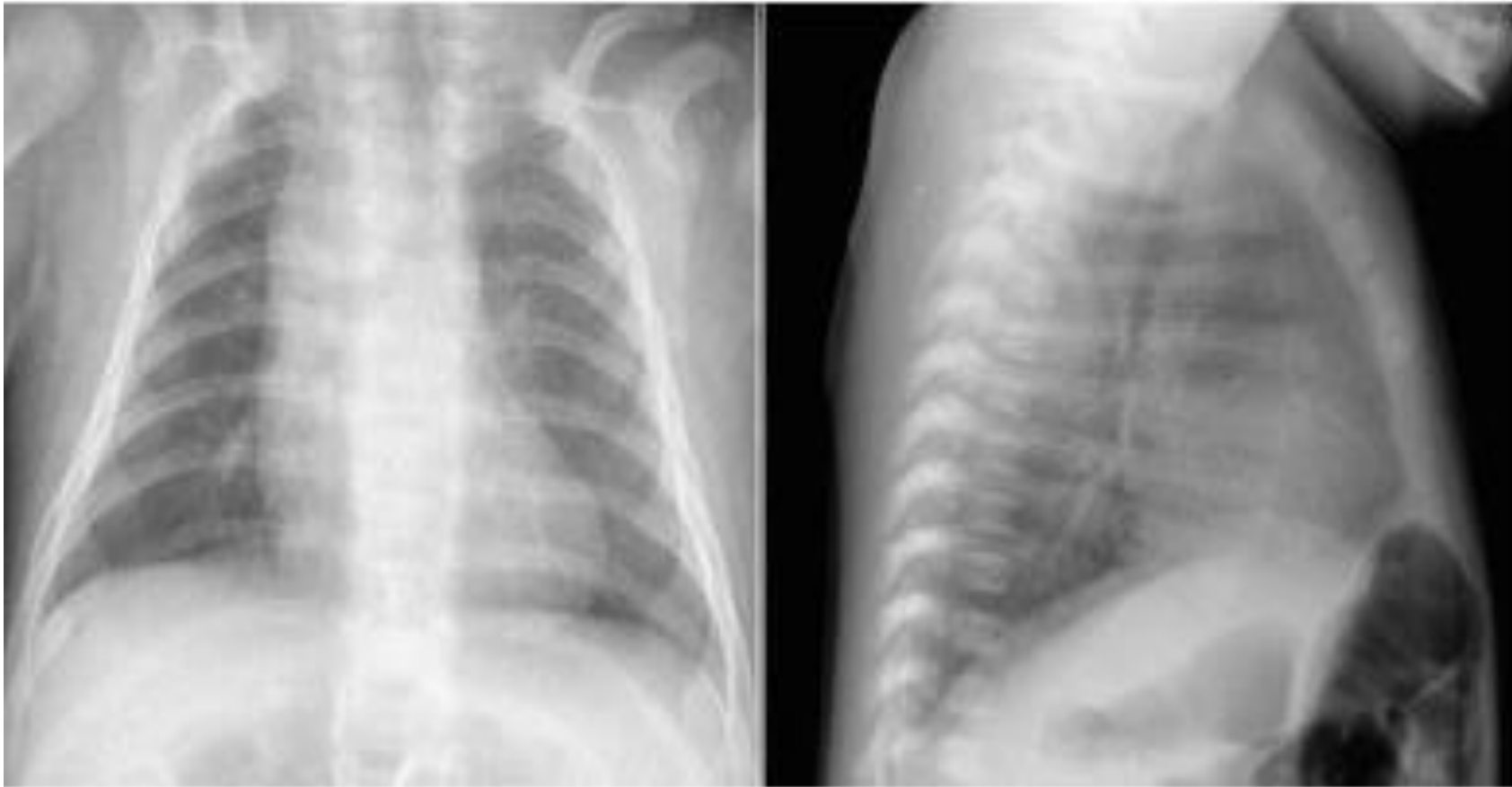Sunturi dreapta-stanga	Tetralogie Fallot (TOF) Atrezia pulmonara +DSV Stenoza /atrezia pulmonara cu sept ventricular intact, sunt dreapta -stanga la nivel atrial Malformatie Ebstein cu sunt dreapta-stanga la nivel atrial Boli congenitale cardiace complexe cu stenoza/atrezie pulmonara determinand sunt dreapta-stanga
Insuficienta cardiaca dreapta	Insuficienta cardiaca dreapta Anomalie Uhl
Afectiuni ale pericardului	Pericardita lichidiana Pericardita constrictiva
Alte cauze	Stenoze arteriale pulmonare periferice difuze Embolie pulmonara Compresie extrinseca a arterelor pulmonare sau cale de iesire a VD (tumori, anevrism aortic, patologii mediastinala)

Reducerea vascularizatiei pulmonare (olighemie)

- Radiologic

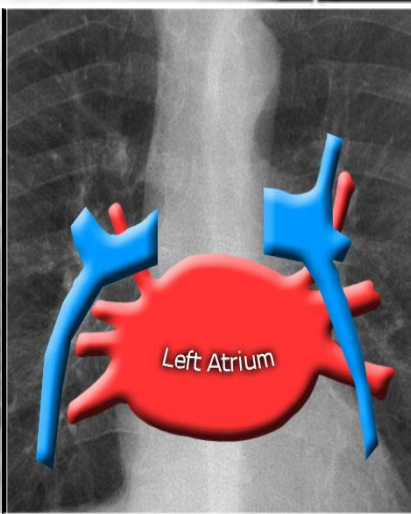
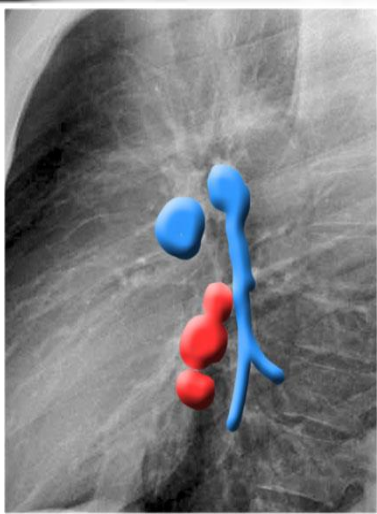
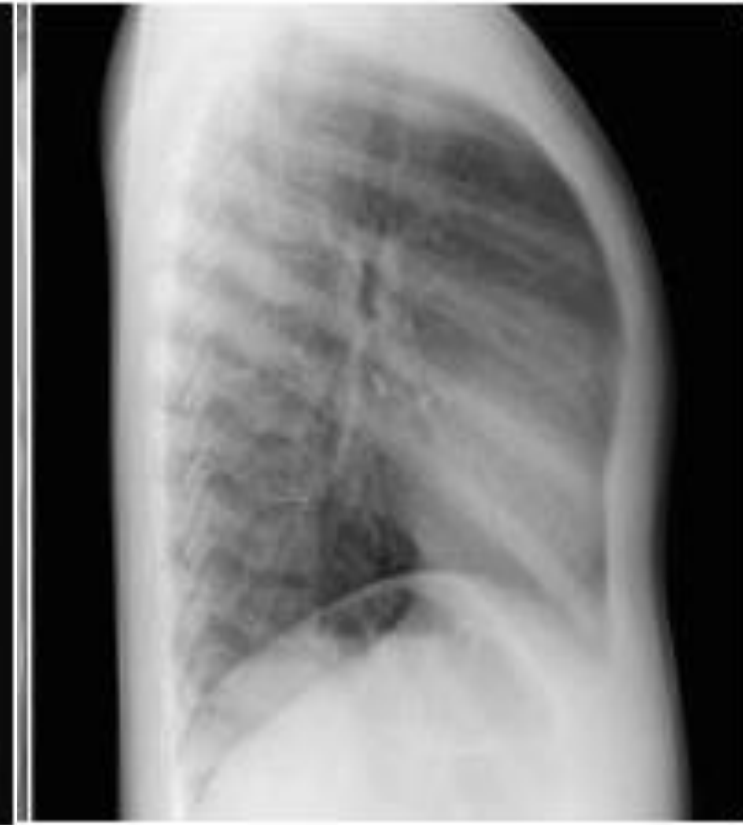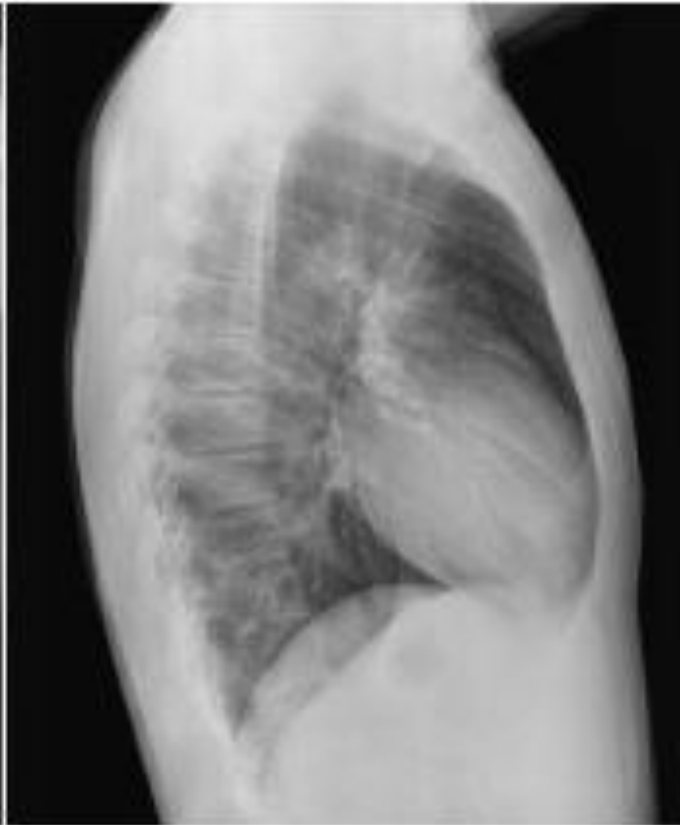
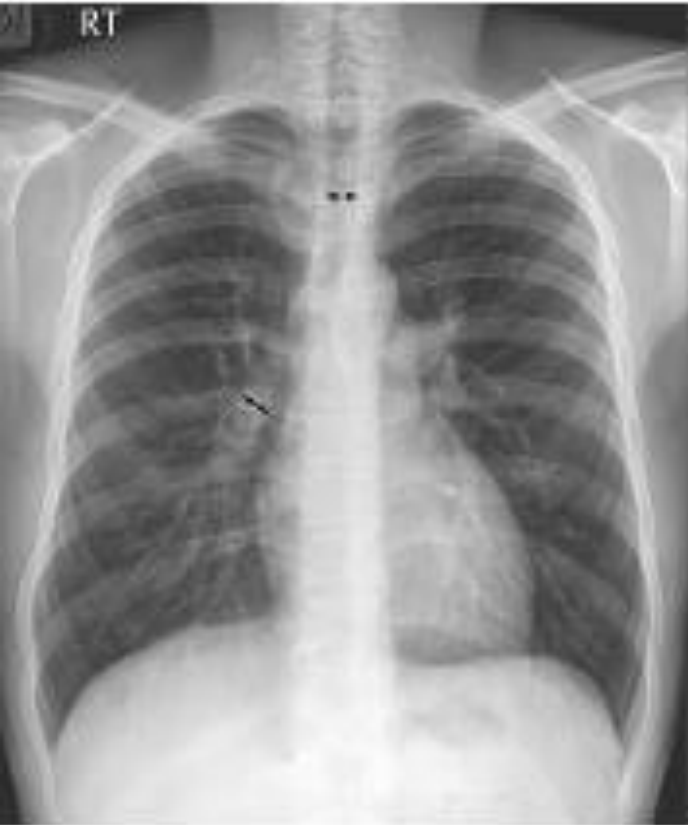- Dimensiune mica a vaselor pulmonare, uniforma, de la nivelul hilului pana intrapulmonar
 - Daca si trunchiul AP si calea de iesire a VD sunt reduse -arc mijlociu stang cardiac mai putin proeminent
 - +/- hipertransparenta pulmonara
 - Dimensiuni cardiace normale / reduse (cand suntul dreapta-stanga este asociat cu obstructie a fluxului pulmonar, fara regurgitare valvulara
 - + cardiomegalie cand exista regurgitare valvulara importanta sau insuficienta cardiaca dreapta (ex. Atrezie pulmonara + sept ventricular intact)

Reducerea vascularizatiei pulmonare (olighemie)



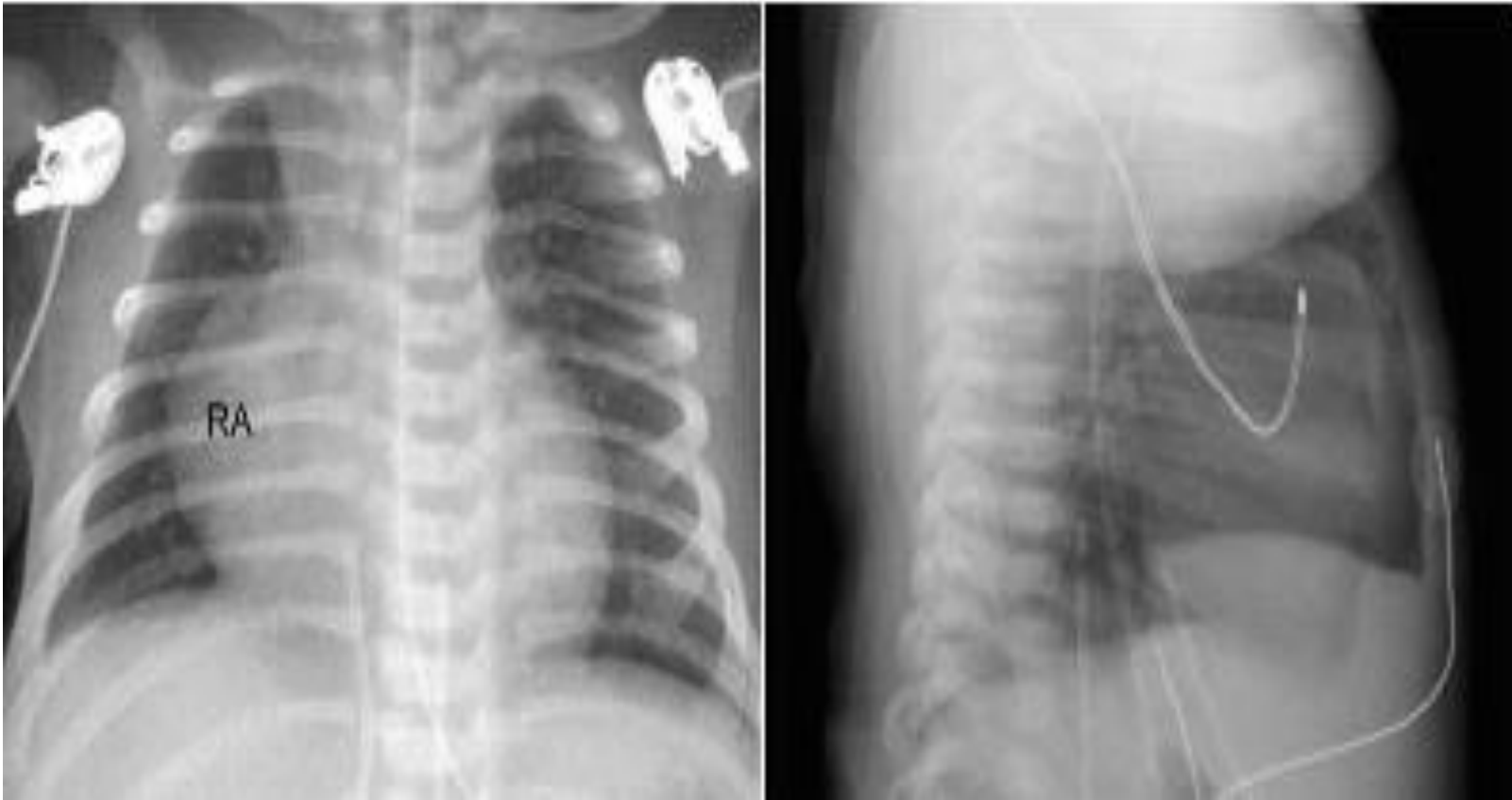
NN, forma severa TOF,
reducerea vascularizatiei pulmonare, foarte bine vizibila in incidenta laterala

Reducerea vascularizatiei pulmonare (olighemie)



7 ani, TOF, usoara reducere a vascularizatiei pulmonare, mai bine evaluabila in incidenta laterala.
Arc aortic drept

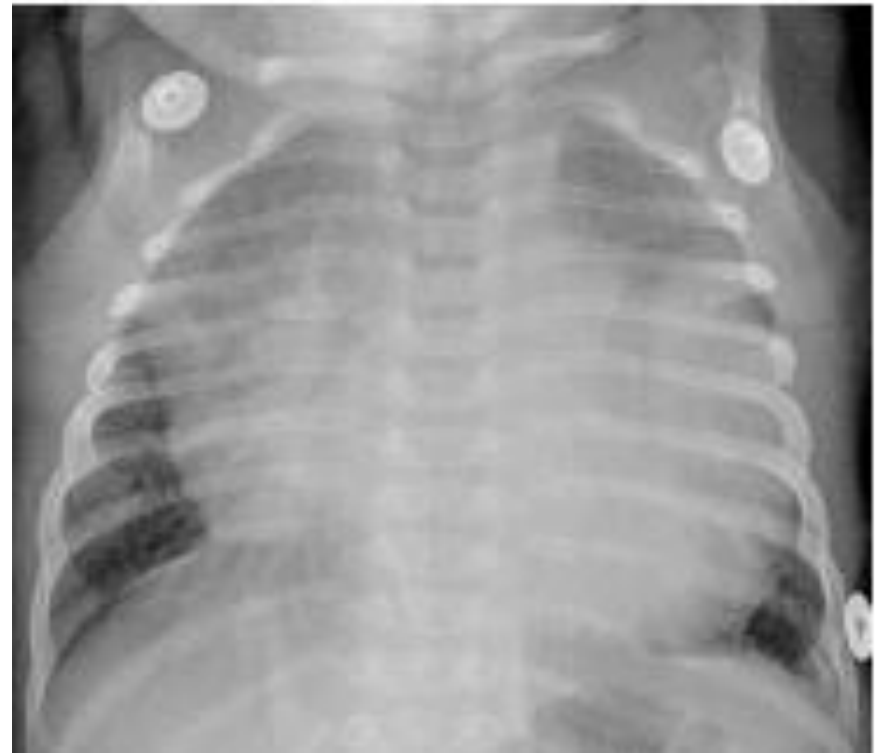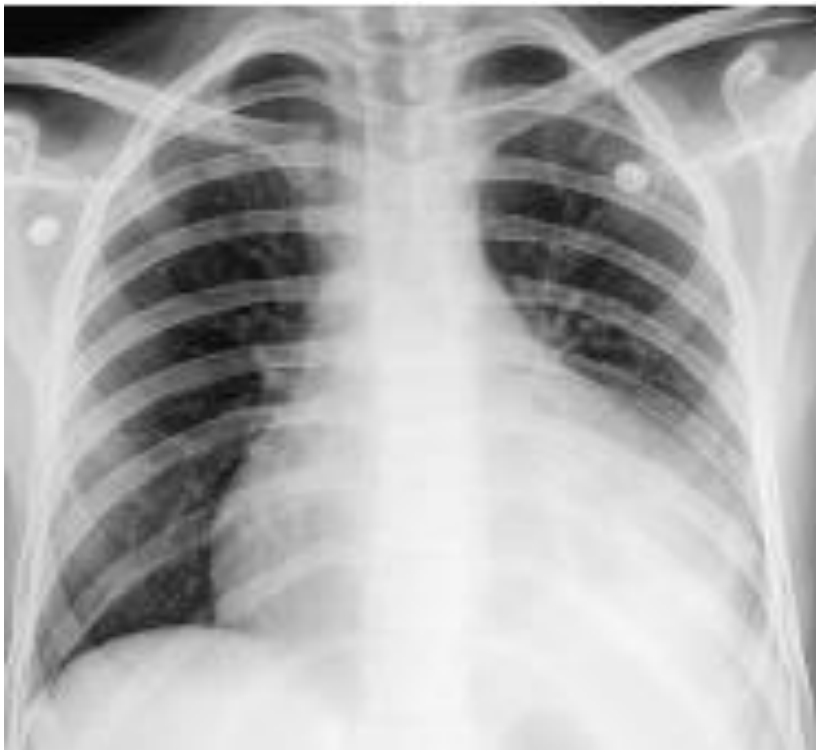Reducerea vascularizatiei pulmonare (olighemie)



4 zile, atrezie pulmonara. Sept ventricular intact
Reducerea vascularizatiei pulmonare. Moderata cardiomegalie (AD)
secundar regurgitarii tricuspide

Reducerea vascularizatiei pulmonare (olighemie)

- In pericardite apare reducerea vascularizatiei pulmonare
- In tamponada cardiaca si in pericardita constrictiva se asociaza reducerii vascularizatiei pulmonare hipertensiune pulmonara venoasa



Hipertensiunea pulmonara venoasa

- Cresterea rezistentei la flux in venele pulmonare
- Presiunea in venele pulmonare nu este direct masurabila (se coreleaza cu presiunea in patul capilar pulmonar, N 6-12mmHg). Hipertensiune pulmonara venoasa cand presiunea la nivel capilar >12mmHg.
- Este provocata de leziuni obstructive ale cailor de drenaj venos pulmonar, regurgitare mitrala, disfunctie de ventricul stang
- Obstructia drenajului venos poate fi secundara unei obstructii a venelor pulmonare, leziune obstructiva in atricul stang sau cale de iesire a atricului stang
- Regurgitarea mitrala creste presiunea la nivelul atricului stang → hipertensiune venoasa pulmonara
- Disfunctia/ insuficienta ventriculara stanga creste presiunea diastolica in VS, insuficienta in drenajul venos pulmonar
- Hipertrofia VS de orice etiologie → disfunctie de relaxare, scade complianta ventriculara → afectare umplere ventriculara → hipertensiune venoasa pulmonara

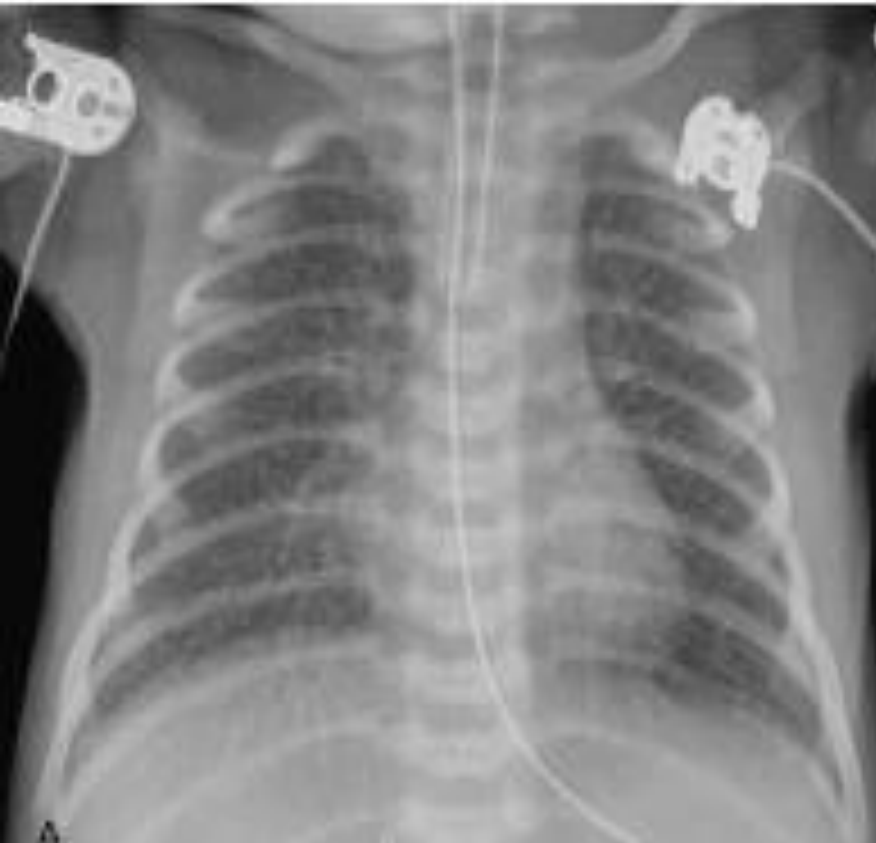Hipertensiunea pulmonara venoasa

• Cauze

OBSTRUCTIA DRENAJULUI VENOS PULMONAR	<p>Vene pulmonare</p> <p>Atriu stang</p>	<p>Tip obstructiv al returului venos pulmonar total anormal Boala pulmonara veno-obstructiva Stenoza venoasa pulmonara individuala Atrezie de vena pulmonara</p> <p>Cor triatriatum Tumori (mixom) trombi</p>
OBSTRUCTIE A DRENAJULUI AS	<p>Outlet AS</p> <p>Inlet VS</p>	<p>Inel mitral supravalvular Stenoza mitrala Sdr. de cord stang hipoplazic +comunicare restrictiva atriala</p> <p>Arcada mitrala Valva mitrala displazica ("in parasuta")</p>
REGURGITARE MITRALA	<p>Patologie primara a valvei mitrale sau a sistemului de sustinere</p> <p>Functional</p>	<p>Cleft mitral valve Valva mitrala mixomatoasa Prolaps de valva mitrala Ruptura a aparatului de sustinere a valvei mitrale</p> <p>Dilatatie VS Disfunctie miocardica localizata</p>
INSUFICIENTA /DISFUNCTIE VS	<p>Cu dilatatie VS</p> <p>Cu disfunctie diastolica a VS</p> <p>Anomalii de ritm</p>	<p>Regurgitare aortica Tunel Ao-VS Miocardita Cardiomiopatie dilatativa Origine anormala coronariana din AP Ischemie/disfunctie miocardica</p> <p>Stenoza aortica Stenoza aortica supravalvulara CoAo severa Hipertensiune sistemica Cardiomiopatie hipertrofica Cardiomiopatie restrictiva (amiloidoza, sarcoidoza, hemocromatoza etc) Boli de depozit</p> <p>Bloc total Tahicardie</p>
PATOLOGIE PERICARDICA		<p>Pericardica constrictiva Tamponada</p>

Hipertensiunea pulmonara venoasa

- Hipertensiunea pulmonara venoasa determinata de obstructia venoasa pulmonara este caracterizata de accentuarea desenului interstitial. Radiologic modificarile interstitiale pulmonare au aspect reticular si dau un contur sters al vaselor pulmonare



NN, anomalie de retur venos pulmonar,
forma obstructiva, drenaj in vena porta

-accentuarea desenului interstitial -
moderata hiperinflatie

Hipertensiunea pulmonara venoasa

- Cand un nou-nascut prezinta tahipnee, cu accentuare desenului interstitial si hiperinflatie pulmonara moderata, fara cardiomegalie -trebuie considerata existenta unui retur venos pulmonar total anormal, ce detrmina obstructie pulmonara. Drenajul in vena porta este modelul care determina clasic obstructie pulmonara (pasajul prin patul hepatic determina o obstructie importanta in cazul in care ductul venos nu este permeabil)

Hipertensiunea pulmonara venoasa

- Boala veno-ocluziva pulmonara este o afectiune rara, fatala, in care exista o obliterare graduala a venulelor si venelor mici. Se dezvolta un edem interstitial la nivelul peretilor bronsici. Plamanul dezvolta grade variabile de emfizem. Dimensiunile cordului sunt normale, daca nu exista sunturi intracardiace
- Modificari radiologice pulmonare si hemodinamice si in cordul stang hipoplazic si afectiuni care determina obstructie a evacuarii AS

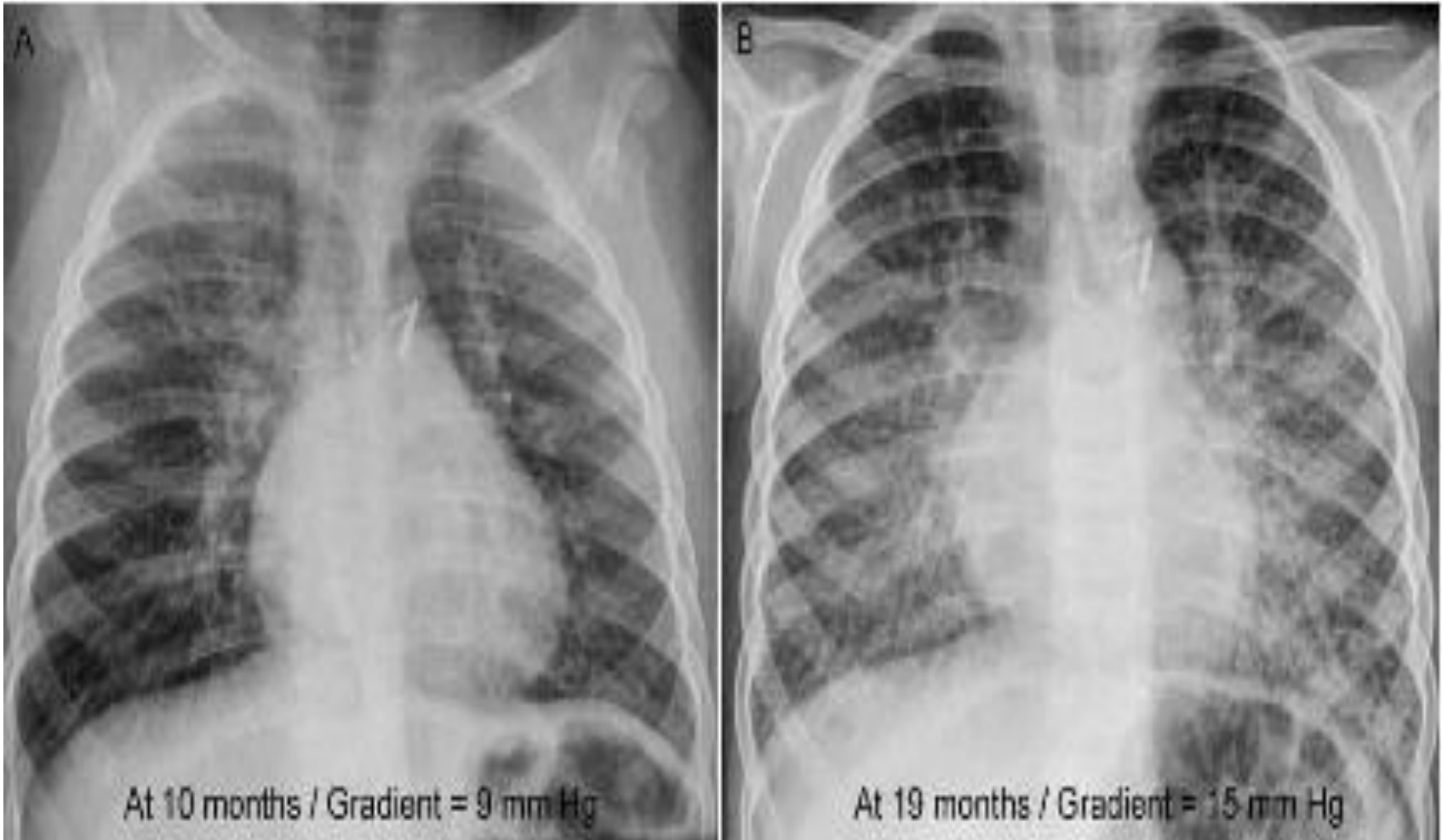Hipertensiunea pulmonara venoasa

- Aspectul radiologic in edemul interstitial la nou nascut este similar cu aspectul pneumoniei interstitiale sau limfangiectazia congenitala
- La copii mari si adult edemul interstitial -opacitati reticulare (ingrosare septuri interlobulare in teritoriul periferic si central. Periferic -linii perpedinculare pe pleura -linii Kerley B (bazal)

Hipertensiunea pulmonara venoasa

- Hipertensiunea venoasa pulmonara determinata de regurgitarea mitrala sau disfunctia /insuficienta VS : redistributie vasculara + accentuare desen interstitial.
- Redistributia vasculara pulmonara este considerata un semn precoce de hipertensiune pulmonara (inaintea aparitiei modificarilor interstitiale pulmonare)
- Hipertensiunea pulmonara severa poate fi insotita de aparitia edemului pulmonar.
- In stadii avansate de hipertensiune pulmonara venoasa poate apare hemosideroza si osificarea in interstitiul pulmonar
- Ca si complicatie poate apare hipertensiunea pulmonara arteriala (hiluri mari)

Hipertensiunea pulmonara venoasa



Stenoza a confluentului venos pulmonar la nivelul anastomozei cu AS, dupa corectie. Progresia modificarilor interstitiale

Hipertensiunea pulmonara arteriala

- Presiunea arteriala pulmonara normala este 18-25mm Hg.
- Hipertensiune pulmonara >25mmHg in repaus, >30mmHg in timpul exercitiilor

Hipertensiunea pulmonara arteriala

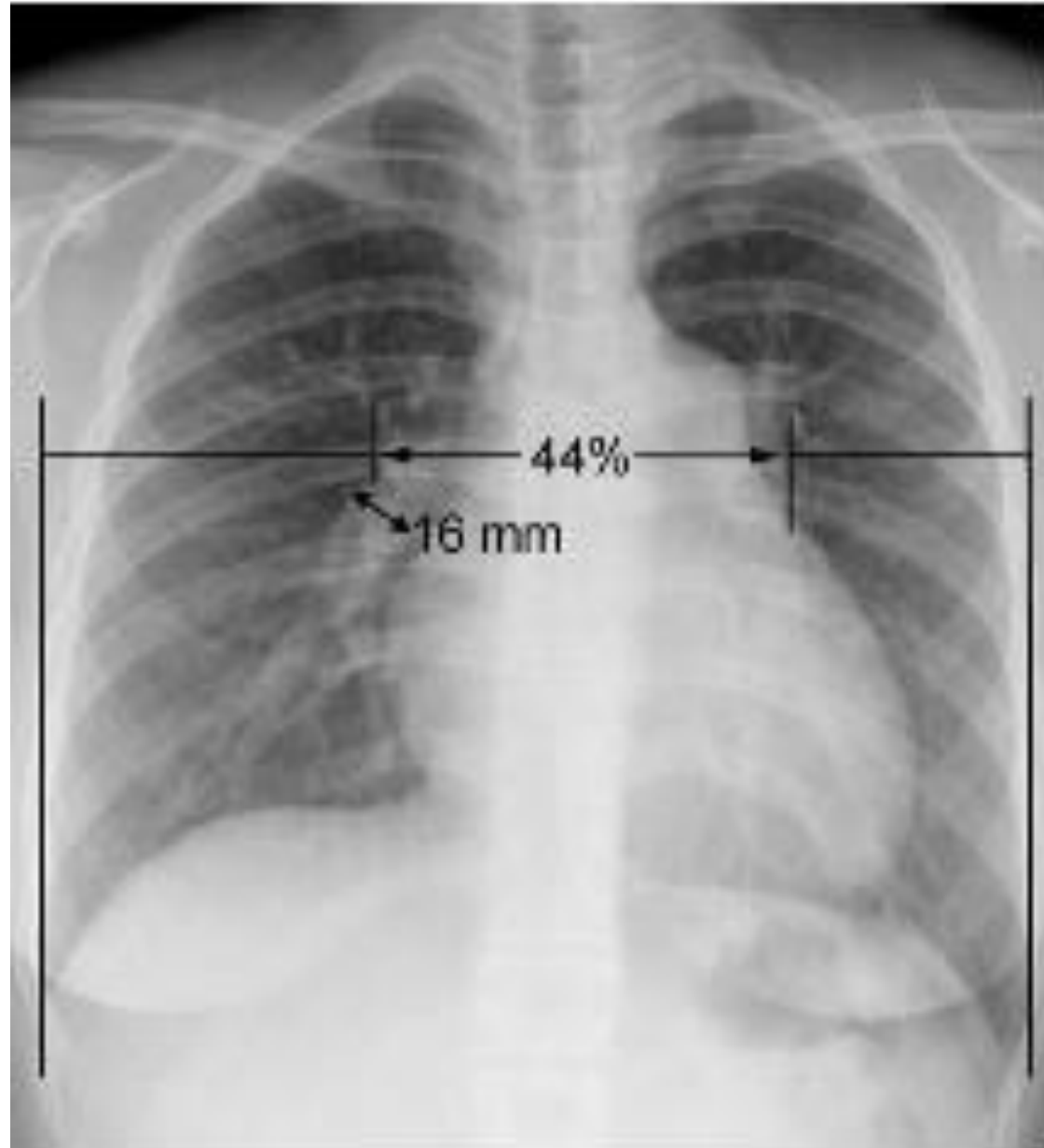
Clasificare hipertensiune pulmonara arteriala

1.HIPERTENSIUNE PULMONARA ARTERIALA	<ul style="list-style-type: none">1.1. Idiopatic1.2. Familiara1.3. Asociata cu<ul style="list-style-type: none">1.3.1. Boli de tesut conjunctiv1.3.2. sunturi congenitale sistemico-pulmonare1.3.3. hipertensiune portala1.3.4. HIV1.3.5. droguri, toxice1.3.6. altele (afectiuni toroidiene, boli de depozitare a glicogenului, boala Gaucher, telangiectazia ereditara congenitala, hemoglobinopatii, boli mieloproliferative, splenectomie)1.4. asociate cu afectare semnificativa venoasa sau capilara<ul style="list-style-type: none">1.4.1. Boala veno-ocluziva pulmonara1.4.2. Hemangiomatoza pulmonara capilara1.5. Hipertensiunea pulmonara persistenta a nou-nascutului
2. HIPERTENSIUNE PULMONARA ASOCIATA CU AFECTIUNI ALE CORDULUI STANG	<ul style="list-style-type: none">2.1. Afectiuni atriale sau ventriculare stangi2.2. Afectiuni valvulare stangi
3. HIPERTENSIUNE PULMONARA ASOCIATA CU AFECTIUNI PULMONARE SI /SAU HIPOXEMIE	<ul style="list-style-type: none">3.1. Afectiuni cronice pulmonare obstructive3.2. Boli interstițiale pulmonare3.3. Afectari ale respiratiei in timpul somnului3.4. Hipoventilatie alveolara3.5. Expunere cronica la altitudini inalte3.6. Anomalii de dezvoltare
4. HIPERTENSIUNE PULMONARA DATORATA UNEI AFECTIUNI TROMBOTICE / EMBOLICE CRONICE	<ul style="list-style-type: none">4.1. Obstructie tromboembolica arteriala proximala4.2. Obstructie troboembolica arteriala distala4.3. Embolii pulmonare netrombotice (tumori, paraziti, corpi straini)
5. DIVERSE	Sarcoidoza, histiocitoza X, limfangiomatoza, compresie a vaselor pulmonare (adenopatii, tumori, fibroza mediastinala)

Hipertensiunea pulmonara arteriala

- Aspectul radiologic:

- discrepanta intre dimensiunile vaselor pulmonare in teritoriul central si periferic: dilatatia arterelor pulmonare centrale, elastice si contractia vaselor periferice, musculare
- tranzitia poate varia ca nivel
- frecvent la nivel segmentar
- tranzitia poate fi abrupta sau gradual
- vasele periferice sunt reduse ca numar si dimensiuni; pot fi tortuoase
- la adulti se suspecteaza hipertensiunea arteriala cand ramul descendent al AP drepte $>16\text{mm}$ sau cand raportul hiluri/diam toracic $>44\%$
- semn specific dar nu senzitiv
- redistributia vasculara poate fi vizibila la pacientii cu hipertensiune pulmonara arteriala
- campurile pulmonare periferice pot avea un aspect in mozaic -olighemie

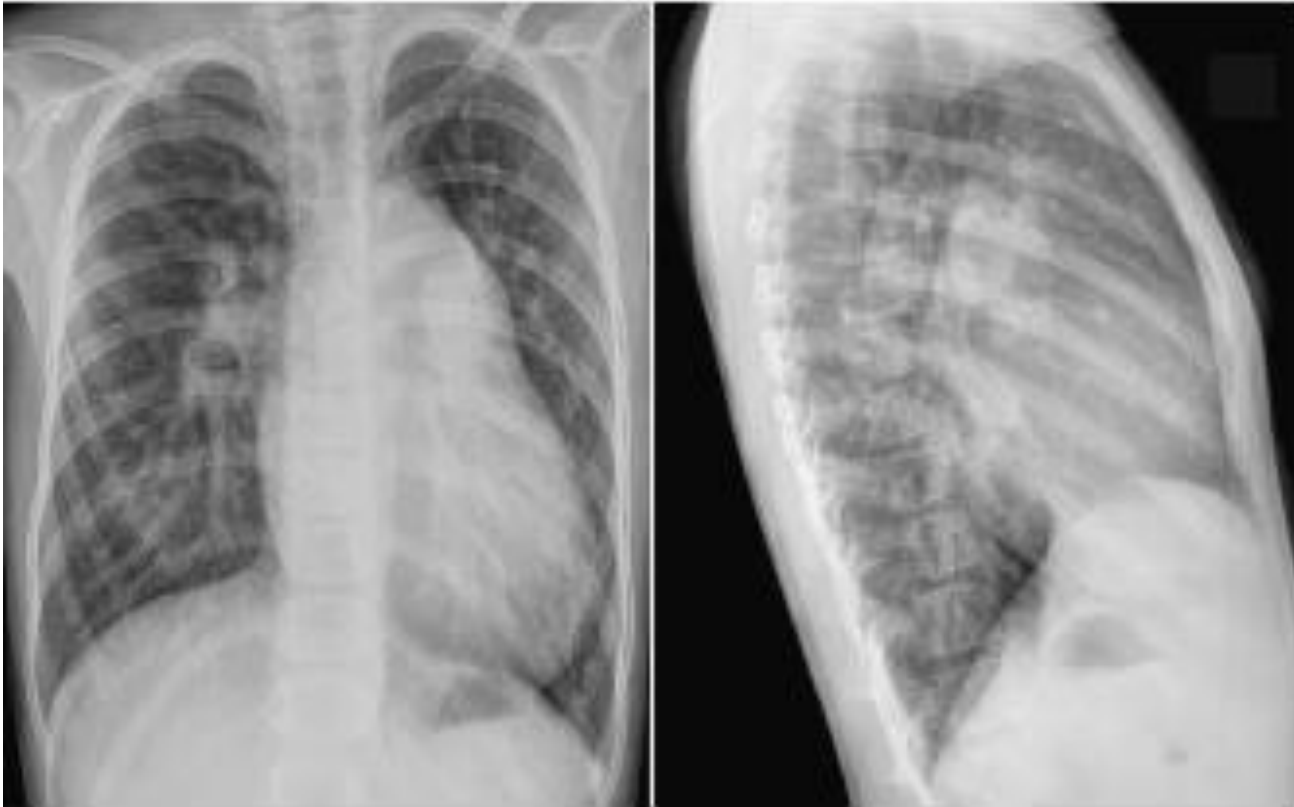


Hipertensiunea pulmonara arteriala

- Hipertensiunea pulmonara poate complica un sunt stanga-dreapta cronic. Pe masura ce creste presiunea arteriala secundar suntului, arterele musculare periferice dezvolta hipertrofia mediei si vasoconstrictie. Intima vaselor cu vasoconstrictie este lezata →proliferare intimala →formare de trombi.
- In consecinta aria vasculara periferica este redusa →crestere suplimentara a presiunii.
- Aspectul radiologic la pacientii cu hipertensiune pulmonara secundara suntului stanga-dreapta poate fi variabil, functie de tipul patologiei si severitatea hipertensiunii.
- Discrepanta dintre vascularizatia centrala si cea periferica este mai putin evidenta in hipertensiunea secundara suntului stanga-dreapta decat in hipertensiunea idiopatica, iar gradul discrepantei nu are o corelatie buna cu presiunea arteriala pulmonara

Hipertensiunea pulmonara arteriala

- O crestere dimensionala importanta a arcului trunchiului AP, raportat la dimensiunile cordului, la un pacient cu sunt cunoscut, este sugestiva pentru o crestere a presiunii arteriale



Hipertensiunea pulmonara arteriala

- Hipertensiunea venoasa pulmonara este asociata cu grade diferite de hipertensiune arteriala pulmonara
- Dilatarea arterelor pulmonare in teritoriul central cu ramuri periferice mici este vizibila si fara hipertensiune pulmonara (ex. TOF cu absenta valvei pulmonare -dilatatie importanta a trunchiului AP si ramuri principale secundare regurgitarii importante)

Vascularizatie pulmonara asimetrica sau inegala

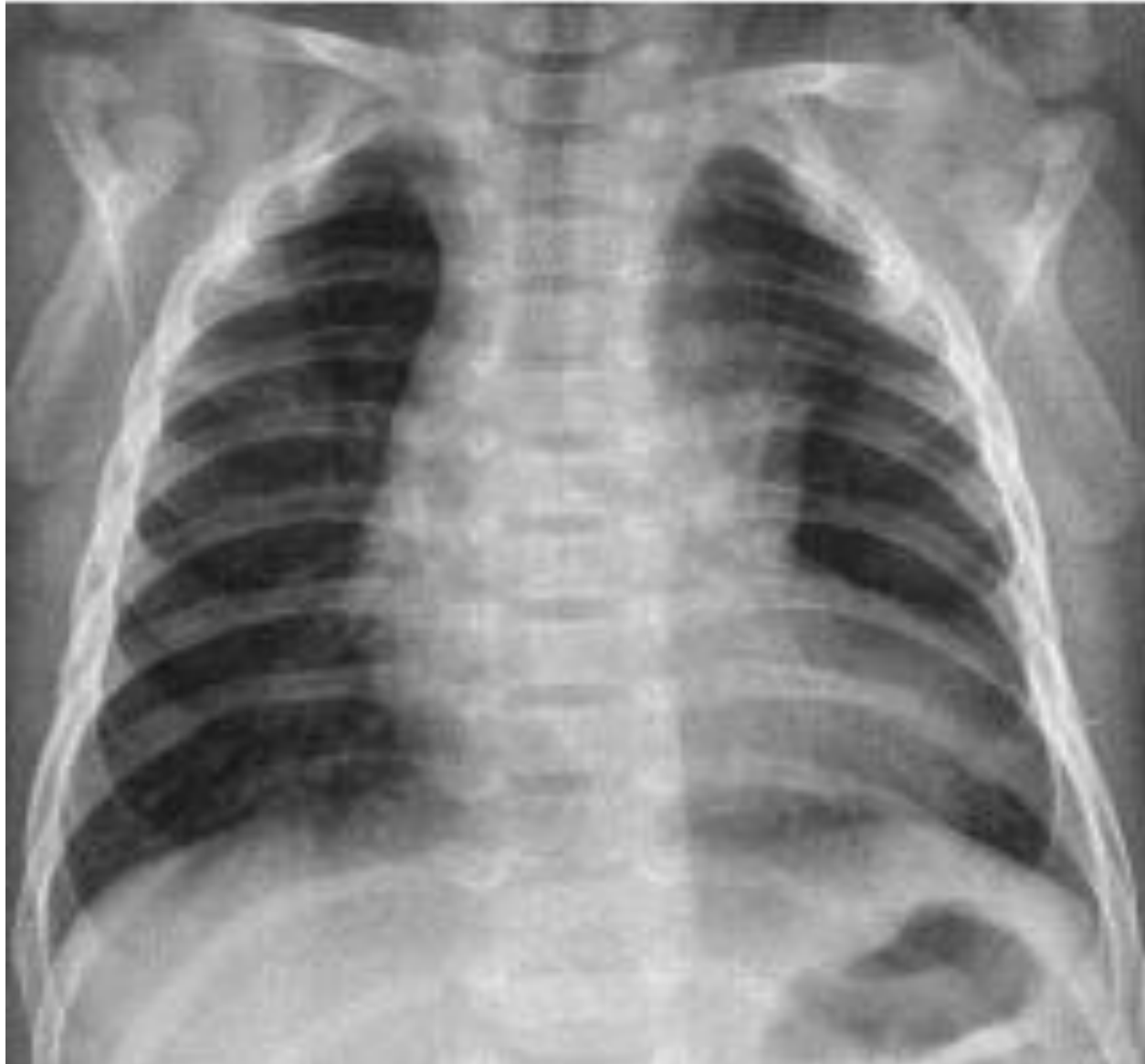- Distributie anormala a perfuziei pulmonare
- Mai frecvent secundara unei patologii de tip arterial
- Stenoza unui ram arterial pulmonar reduce vascularizatia pulmonara in teritoriul afectat si creste vascularizatia in alte teritorii,
- Cel mai frecvent este intalnita ca o complicatie a interventiilor de largire a tractul de iesire pulmonar sau a unui ram pulmonar.
- Absenta unilaterala a unui ram al AP este o cauza rara de vascularizatie asimetrica
- Distributia asimetrica a vascularizatiei pulmonare poate fi secundara unui flux preferential spre o arie pulmonara, fara stenoza (ex. TOF -flux preferential spre plamanul drept datorita orientarii cailor de iesire drepte)

Vascularizatie pulmonara asimetrica sau inegala

Cauze

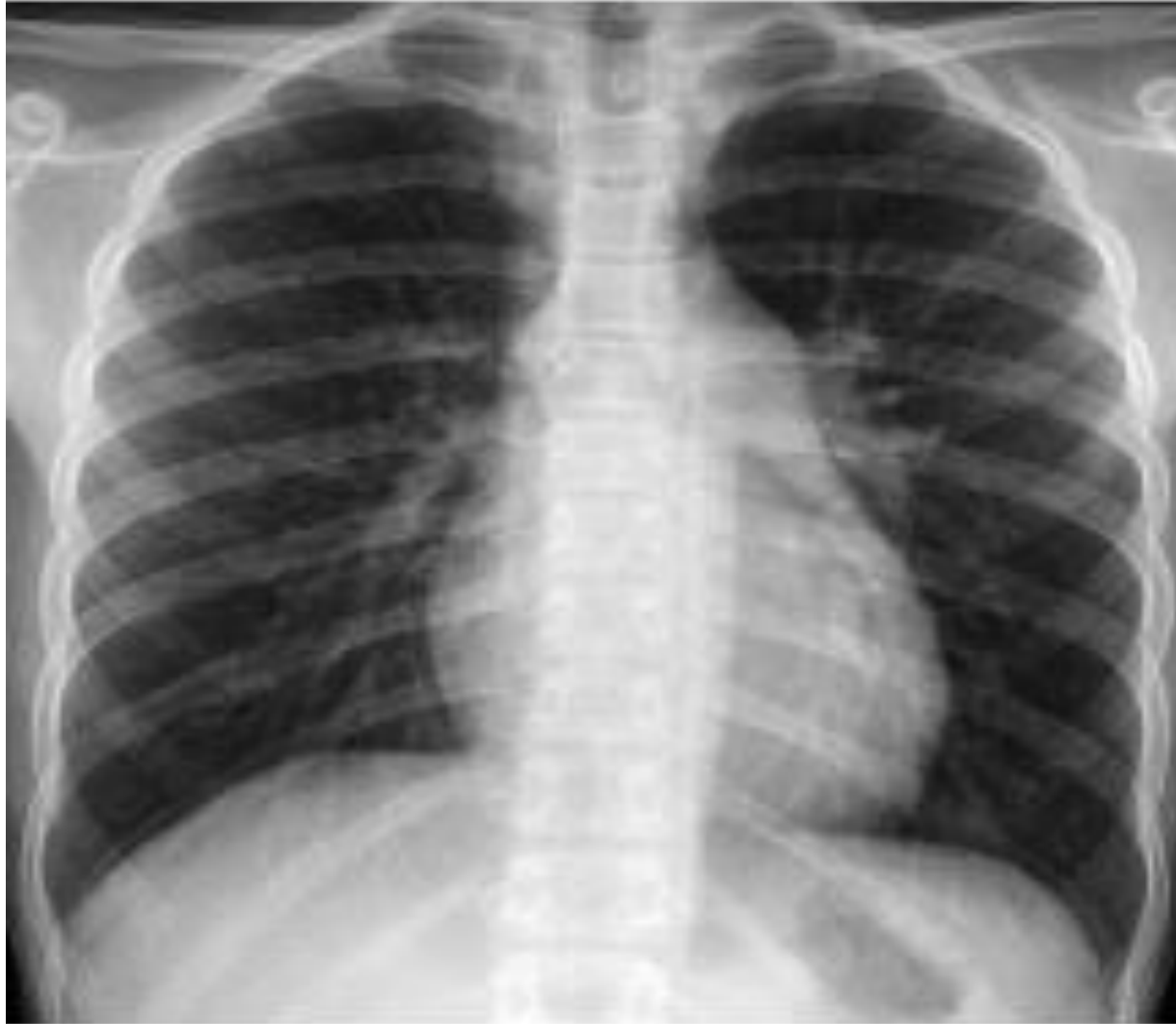Obstructie pulmonara arteriala	Stenoza unui ram de AP Absenta unilaterala a AP Sling AP Stenoza periferica arteriala pulmonara (izolata; sdr. Williams-Beuren; arterita Takayashu; sdr. Alagille; sdr. de rubeola congenitala; cutis laxa; sdr. Ehler-Danlos; sdr. Holt-Oram; sdr Keutel, sdr. Noonan; dupa interventii de unifocalizare; asociat cu alte boli congenitale cardiace) Tromboembolism pulmonar
Flux vascular preferential spre un plaman	Stenoza valvulara pulmonara (spre plamanul stang) TOF (spre plamanul drept) Transpozitie de mari vase (spre plamanul drept) Dupa conectare bidirectionala cavo-pulmonara, op Fontan sau sunt Blalock -Taussig
Alimentare sistemica arteriala a unui plaman	Atrezie pulmonara+ DSV Trunchi arterial cu stenoza sau hipoplazia unui ram arterial Originea unei artere pulmonare din aorta Vascularizatie arteriala anormala (sistemica) a unui plaman normal Fistula arteriala sistemico-pulmonara
Obstructie pulmonara venoasa	Stenoza pulmonara individuala Atrezie vena pulmonara unilaterala Obstructie post op a unei vene pulmonare Infarct pulmonar venos
Fistula sau malformatie arteriovenoasa pulmonara	Congenital (izolat, boala Osler-Weber-Rendu) Dobindite (dupa interventie Glen, dupa conexiune cavo-pulmonara bidirectionala, insuficienta hepatica, infectii pulmonare -actinomicoza, schistosomiaza; trauma torace/chirurgie; amiloidoza; stenoza mitrala
Patologie pulmonara	Sdr. Scimitar, Emfizem lobar congenital, Plamanul hipoplazic primitiv, sdr. Swyer-James

Vascularizatie pulmonara asimetrica sau inegala



11 saptamani, TOF, flux preferential spre plamanul drept

Vascularizatie pulmonara asimetrica sau inegala



11 ani, stenoza valvulara pulmonara izolata, flux preferential spre plamanului stang

Vascularizatia pulmonara

REZUMAT

- Tipuri: 1.normala, 2.accentuata, 3. redusa, 4.hipertensiune venoasa pulmonara, 5. hipertensiune arteriala pulmonara, 6.vascularizatie asimetrica, inegala
- Diametrul ramului descendent al pulmonarei drepte este un bun indicator al cresterii sau reducerii vascularizatiei pulmonare. Normal este egal cu diametrul traheii intratoracic
- Cresterea vascularizatiei pulmonare se caracterizeaza prin cresterea dimensiunilor ramurilor vasculare in teritoriul central si periferic, avand contururi nete

Vascularizatia pulmonara

REZUMAT

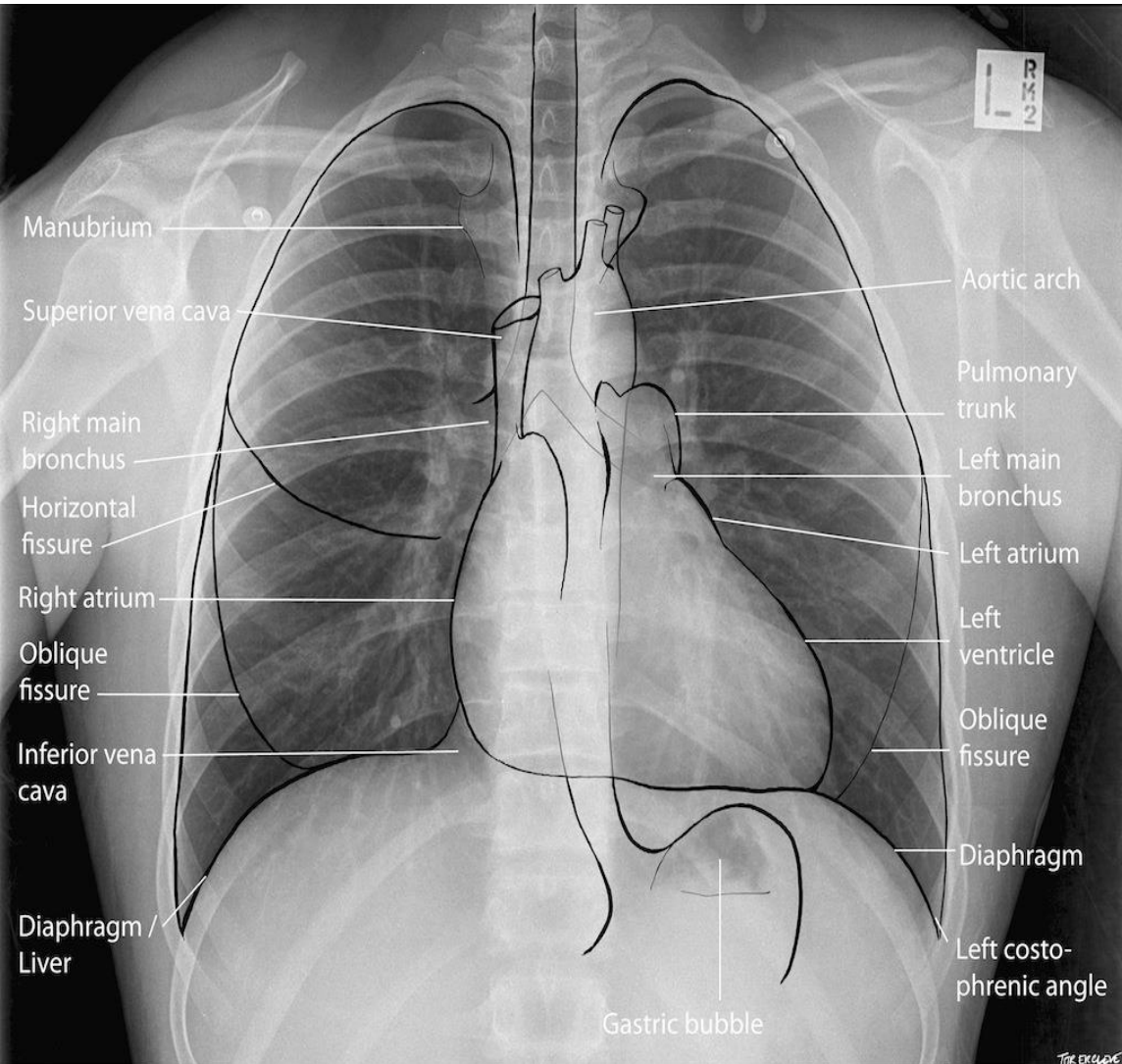
- Hipertensiunea pulmonara venoasa se caracterizeaza prin accentuarea desenului interstitial, contururi vasculare sterse si infiltrat pibronsic. Redistributia vasculara este mai frecvent un semn precoce de hipertensiune pulmonara venoasa dar este vizibil si in hipertensiunea pulmonara arteriala
- Hipertensiunea pulmonara arteriala este caracterizata de dilatarea vaselor centrale si reducerea numarului si dimensiunilor vaselor periferice
- Vascularizatia pulmonara asimetrica, inegala trebuie evaluata prin compararea cu atentie a campurilor pulmonare drept-stang

5. Aorta si venele sistemice

5. Aorta si venele sistemice

Evaluare : dimensiune si configuratie aorta
ascendenta, arc aortic, aorta descendenta, VCS,
VCI, vene azygos -hemiazygos

Aorta ascendenta si sinus aortic



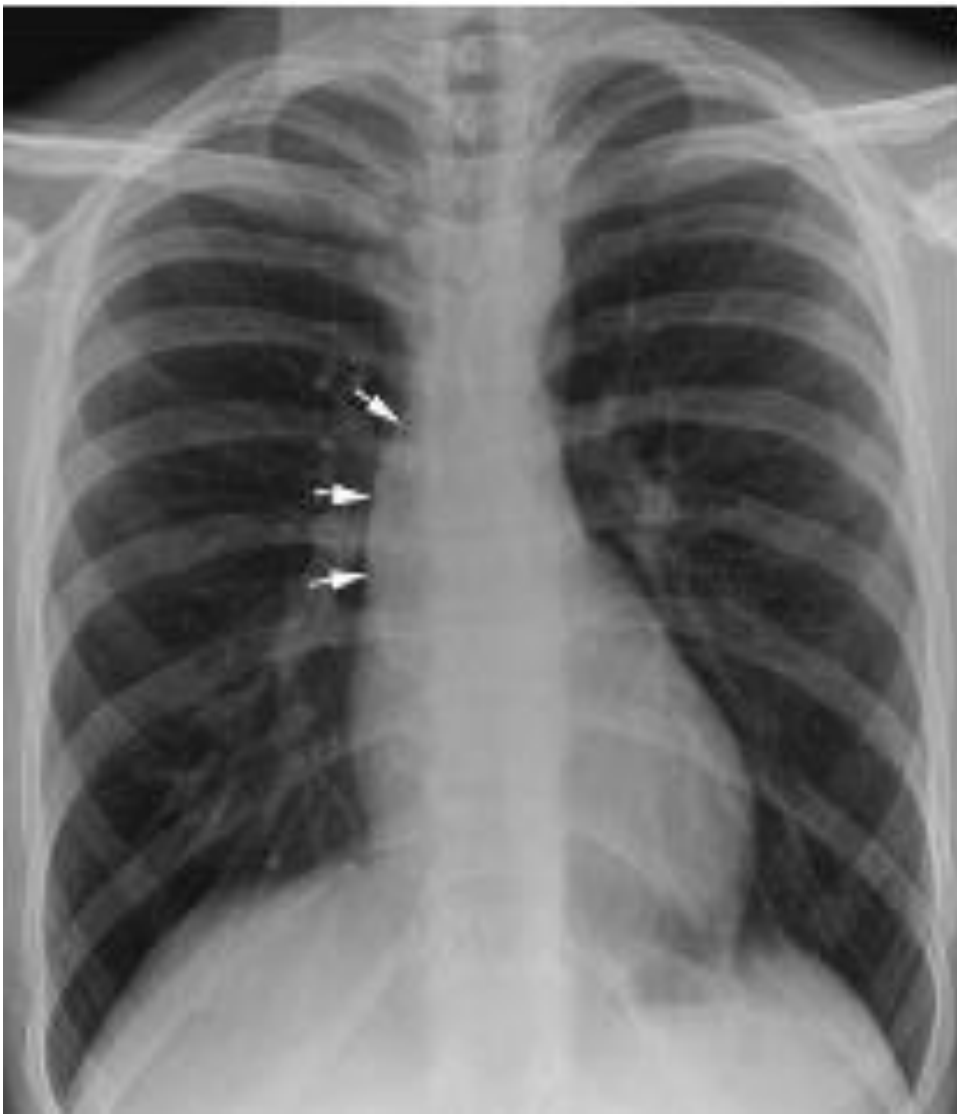In mod normal aorta ascendenta nu participa la formarea conturului cardiac.

Aorta ascendenta si sinus aortic

Conditii care determina dilatarea aortei ascendente

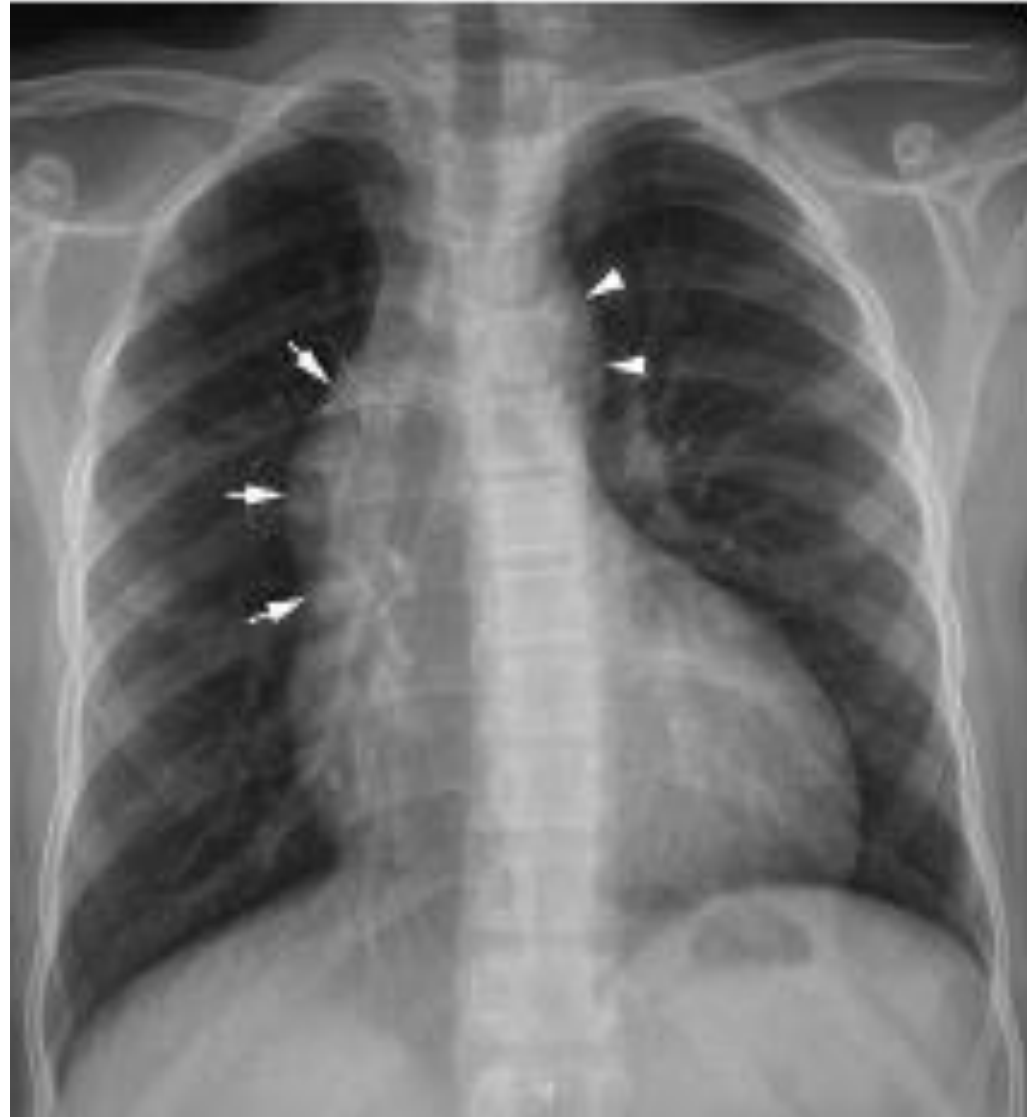BOLI CARE AFECTEAZA PERETII VASCULARI	Sdr. Marfan Sdr. Loeys -Dietz Sdr. Ehler -Danlos Pseudoxanthoma elasticum Familial Idiopatic
CRESTEREA FLUXULUI VASCULAR	Regurgitare aortica Fereastra aorto -pulmonara CAP Boli cardiace congenitale cu sunt dreapta- stanga (ex. TOF) Trunchi arterial
DILATATIE POST STENOTICA	Stenoza valvulara aortica

Modificari ale aortei toracice in sdr. Marfan



- Dilatația aortică și prolapsul de valvă mitrală sunt manifestările cardiovasculare cel mai frecvent întâlnite în sdr. Marfan. Ambele manifestări se manifestă în copilăria târzie și evoluează progresiv
- Rareori dilatația aortică este vizibilă în mica copilărie și este asociată cu un prognostic rezervat
- Prevalența dilatației aortice și a prolapsului de mitrală în populația pediatrică este de 80%
- Regurgitarea aortică apare ca o complicație a dilatației aortice (25% din pacienți)

Aorta ascendenta si sinus aortic



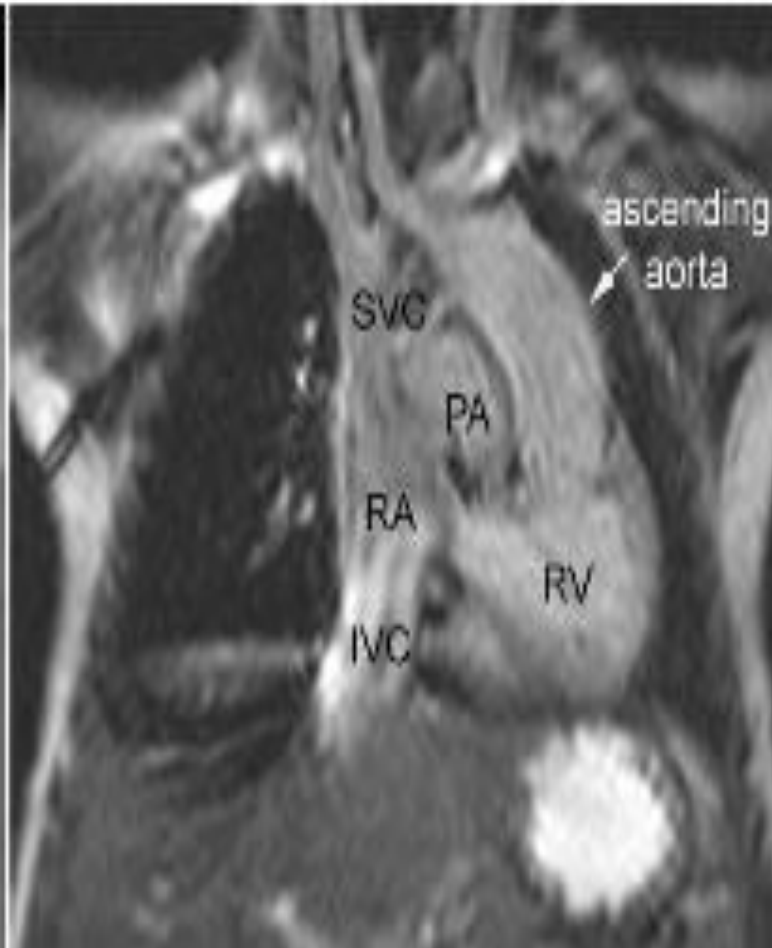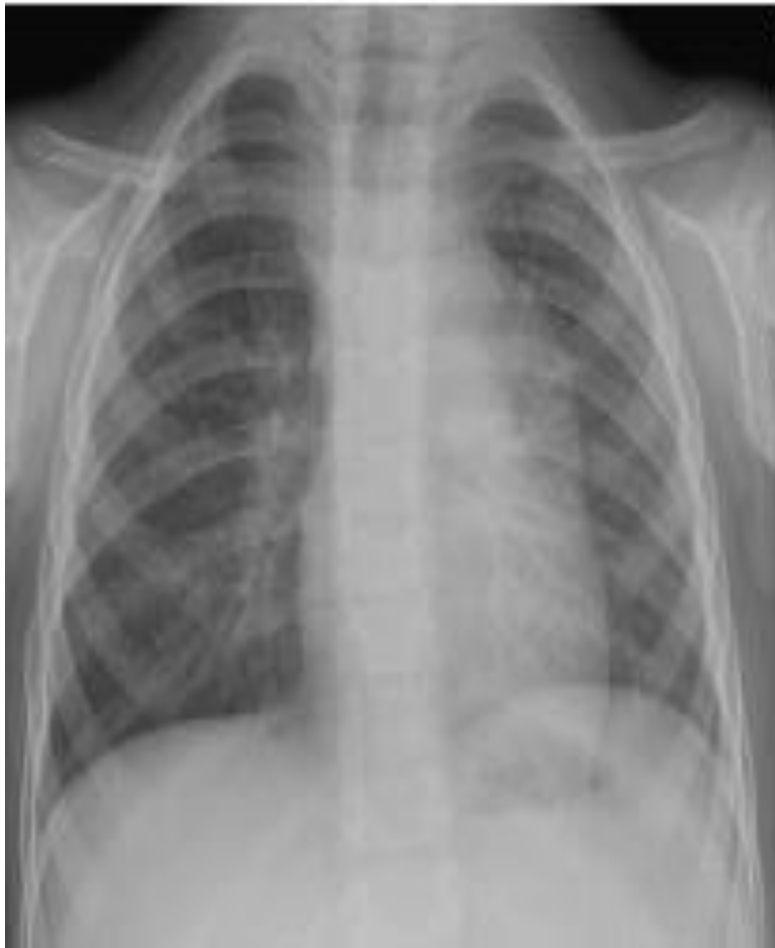15 ani, stenoza Ao si insuficienta. Aorta ascendenta dilatata bombeaza pe conturul mediastinal superior drept (jet postestenotic; flux crescut secundar regurgitarii aortice care mareste volumul . Buton aortic proeminent

Aorta ascendenta si sinus aortic

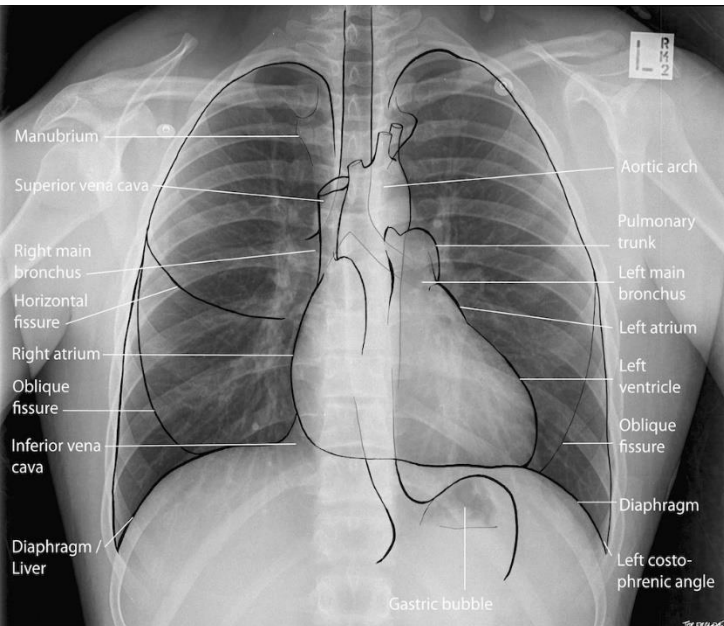
- Regurgitarea aortica apare in dilatatia aortica si dilatatia VS, prin supraincarcare de volum.
- Valva aortica bicuspida se complica frecvent cu dezvoltarea stenozei si a regurgitarii datorita lezarii mecanice cronice si inflamatiei →dilatatia aortei ascendente
- Gradul dilatatiei post stenotice a aortei ascendente este concordant cu gradul stenozei
- Nou nascutii cu stenoza aortica severa au o hipoplazie de aorta ascendenta datorita fluxului redus la nivelul valvei aortice.

Aorta ascendenta si sinus aortic

- Aorta ascendenta poate avea o pozitie anormala, la stanga in transpozitia de mari vase corectata congenital si VS cu dubla cale de intrare cu aorta transpusa avand originea dintr-un VD rudimentar positionat in stanga

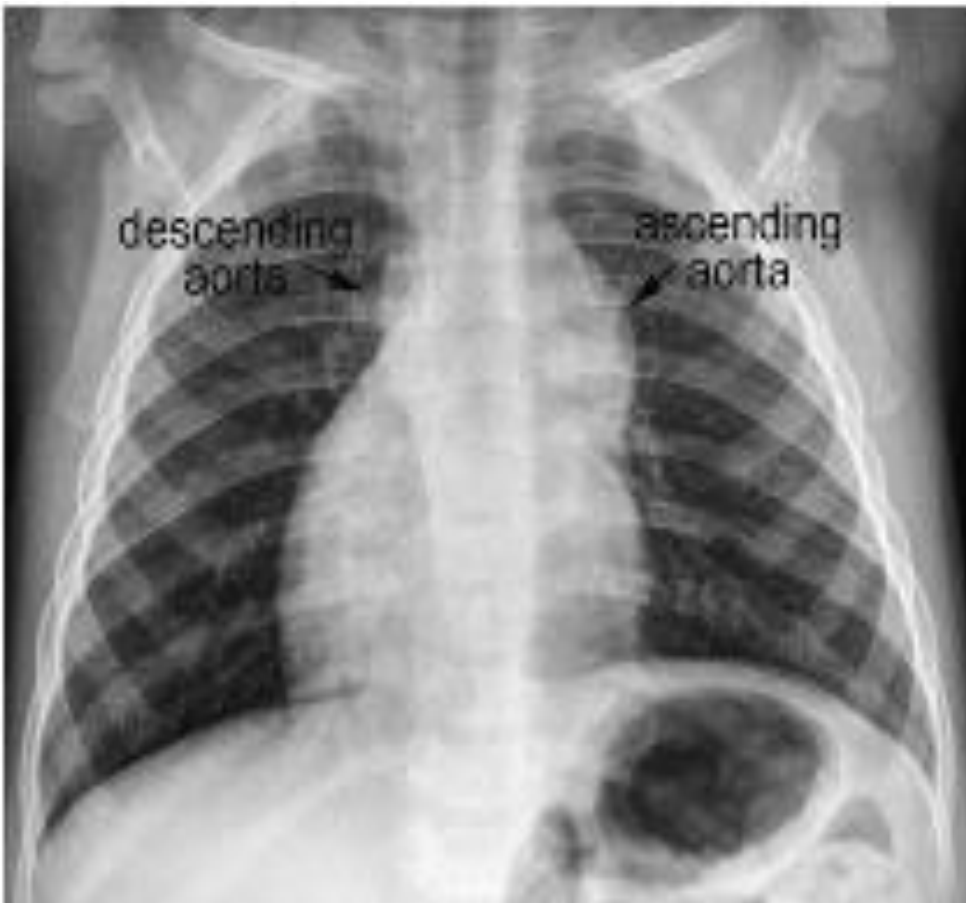

Buton aortic si aorta descendenta



- Butonul aortic -proeminenta rotunda vizibila pe conturul superior stang al cordului; reprezinta portiunea distala a arcului aortic.
- Se continua caudal cu aorta descendenta
- Aspect proeminent in dilatatii ale arcului aortic (sdr. Marfan, etc), CAP, fereastra aortopulmonara, trunchi arterial, TOF.
- Un sunt semnificativ stanga-dreapta intracardiac se asociata cu un buton aortic mic
- Dublul arc aortic amprenteaza traheea bilateral si determina stenoza concentrica

Buton aortic si aorta descendenta



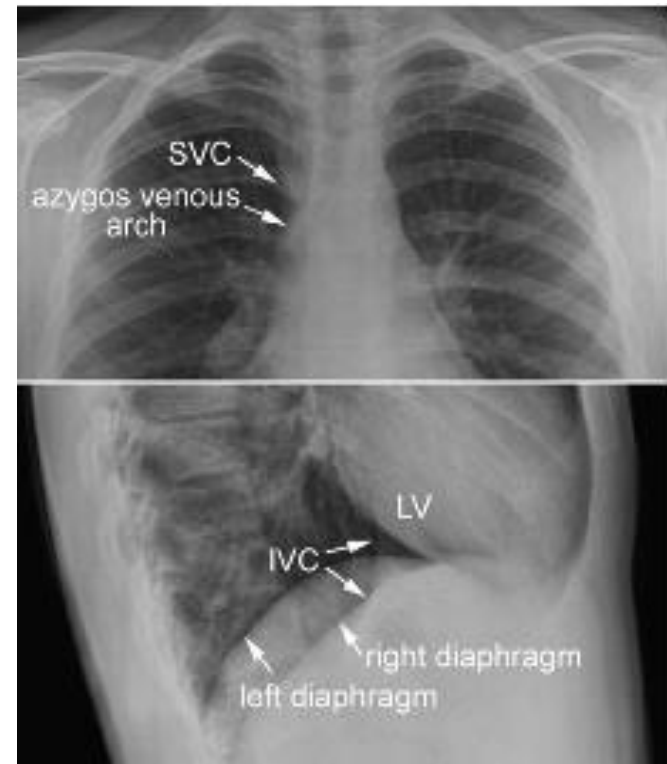
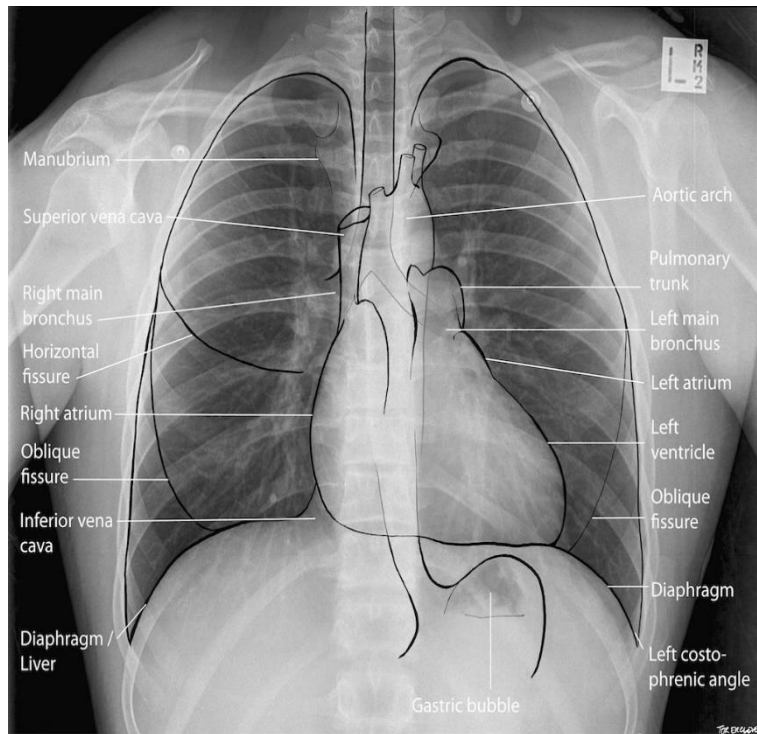
- Dextrocardie si transpozitie corectata congenital. Aorta ascendenta dilata situata la stanga

Buton aortic si aorta descendenta



- Dextrocardie si transpozitie corectata congenital. Aorta ascendenta dilata situata la stanga

Venele sistemice



- VCS formeaza conturul superior drept al siluetei cardiace
- VCI identificabila in incidenta laterala
- Dilatatie de VCI trebuie suspectata cand apare o largire a conturului superior drept (thromatom sau serom mediastinal post chirurgical, adenopatii sau tumori mediastinale)
- dilatatia VCI -difical de identificat, modificari subtile

Venele sistemice

- Conditii care determina dilatarea VCS

INSUFICIENTA CARDIACA DREAPTA

Regurgitare tricuspida severa
Disfunctie/ insuficienta VD
Hipertensiune pulmonara
Boli pulmonare cronice
Afectiuni ale cailor respiratorii
Insuficienta cardiaca stanga

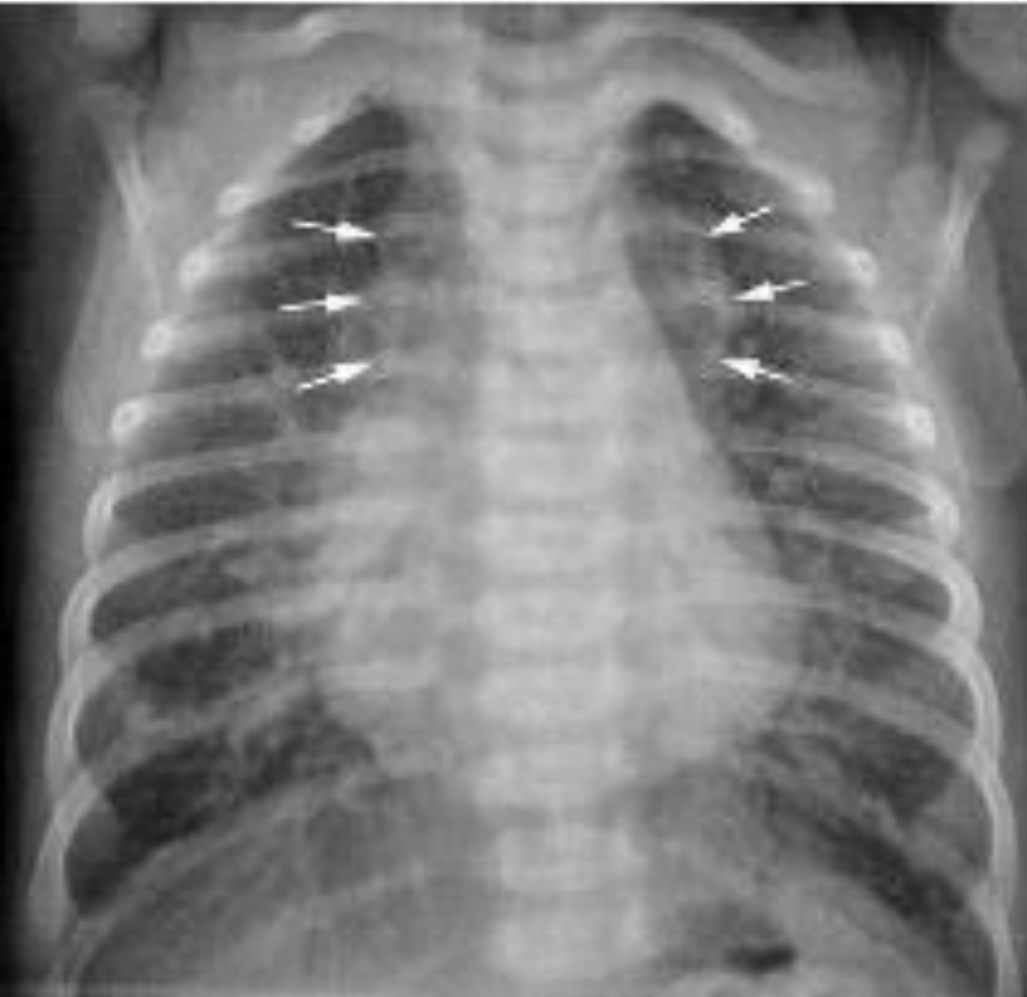CRESTEREA FLUXULUI VASCULAR

Tip supracardiac de anomalie venoasa pulmonara
Malformatie vasculara in segmentele superioare ale corpului
Obstructie VCI
Intrerupere VCI + continuare azygos /hemiazygos

OBSTRUCTIE A DRENAJULUI VCS

Obstructie distala a VCS
Tromb sau tumora in AD

Venele sistemice



5 sapt

- configuratie in 8 a siluetei cardiovasculare -forma totala de drenaj pulmonar anormal in trunchiul venos brahiocefalic.
- mediastin superior largit: dreapta VCS dilatata; stanga confluentul venos pulmonar
- aspectul nu e frecvent la copii
- cardiomegalie
- cresterea vascularizatiei pulmonare

5. Aorta si venele sistemice

REZUMAT

- Dilatația aortei ascendente bombează conturul cardiac drept dincolo de marginea VCS în incidența frontală
- Aorta poziționată la stânga în situs solitus este înalt sugestivă pentru transpoziție de mari vase corectată congenital sau VS cu dubla cale de intrare cu discordanță ventriculoarterială
- Dilatația VCS apare în condiții care cresc drenajul venos prin VCS (drenaj venos pulmonar anormal, anevrism vena Galen). Dilatația VCS și vena azygos/hemiazygos sugerează obstrucție distală a VCS sau întrerupere a VCI

6. Cai aeriene, plaman, pleura, mediastin, diafragm,
perete toracic

Cai aeriene si plaman

- Anomalii ale cailor aeriene sunt frecvent intalnite la pacientii cu boli cardiovasculare
- Modificari ale cailor aeriene sunt frecvent secundare efectului mecanic al anomaliilor dimensionale vasculare sau anomaliilor de pozitie
- Mai putin frecvent, anomalii ale cailor respiratorii sunt asociate afectiunilor cardiovasculare fara relatie cauzala evidenta

Cai aeriene si plaman

Anomalii ale cailor aeriene si plaman asociate sau in relatie cu anomalii cardiace

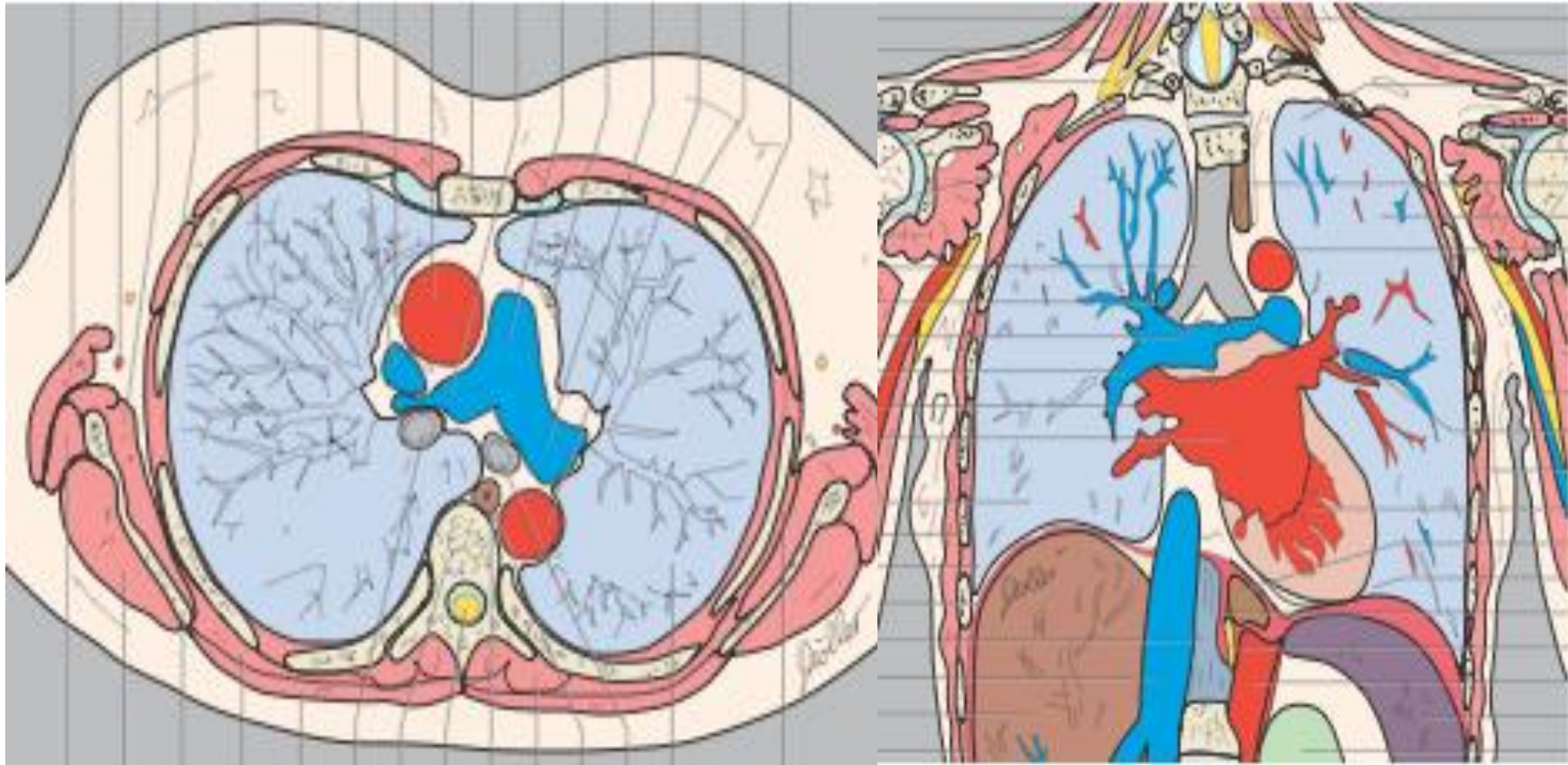
COMPRESIE A CAILOR AERIENE	<p><i>Aorta si emergente</i></p> <ul style="list-style-type: none">-arc aortic dilatat-deplasare posterioara a aortei ascendente si arc aortic-arc aortic lung transvers-arc aortic jos situat-inel vascular sau sling-diverticul Kommerell <p><i>Artere pulmonare</i></p> <ul style="list-style-type: none">-artere pulmonare dilatate cu sunt stanga-dreapta-ramuri pulmonare dilatate in hipertensiunea pulmonara-valva pulmonara absenta-deplasare a arterei pulmonare <p><i>Camere cardiace -AS dilatat</i></p> <p><i>Cutie toracica mica</i></p>
ANOMALII INTRINSECI ALE CAILOR AERIENE	<p>Anomalii de ramificatie bronsica</p> <ul style="list-style-type: none">-bronhie traheala <p>Stenoza traheala sau bronsica</p> <p>Traheomalacia, bronhomalacia</p>
CALCIFICARI TRAHEALE SI BRONSICE	<p>Calcificari idiopatice la copii</p> <p>Administrare de warfarina</p> <p>Sdr. Adrenogenital</p> <p>Displazii scheletale:condrodisplazia punctata, displazia distrofica etc</p>

Cai aeriene si plaman

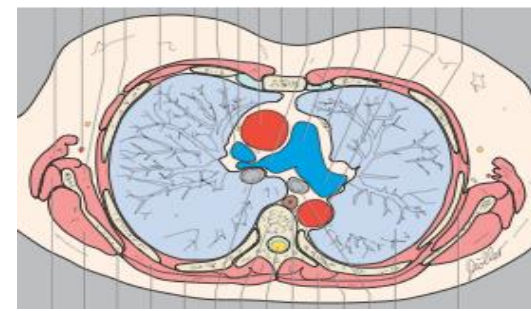
Anomalii ale cailor aeriene si plaman asociate sau in relatie cu anomalii cardiace

COLAPS PULMONAR	Compresie extrinseca a cailor aeriene Mucus sau retentie de secretii endobronsic Compresie directa a plamanului
EMFIZEM	Compresie extrinseca a cailor aeriene Mucus sau retentie endobronsica de secretii Edem interstitial difuz Emfizem compensator Afectiuni ale cailor aeriene mici
CONDENSARE	Pneumonia ca si complicatie a tulburarilor de ventilatie Pneumonie de aspiratie Hemoragia pulmonara Infarct pulmonar
HIPOPLAZIA PULMONARA	Sdr. Scimitar Absenta unilaterala a arterei pulmonare Stenoza unilaterala a arterei pulmonare Atrezia /stenoza unilaterala de vena pulmonara Izolot
RINICHI "IN POTCOAVA"	Asociat cu sdr. Scimitar Izolot

Compresia cailor aeriene

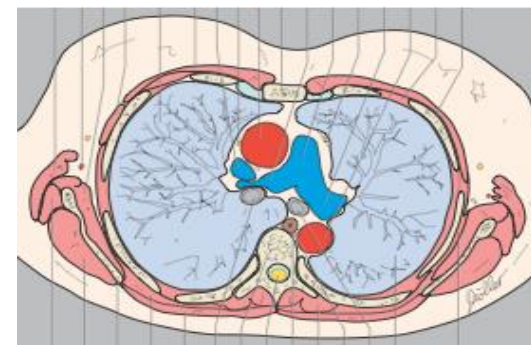


Compresia cailor aeriene



- Caile aeriene mari (trahee, bronsii principale) sunt adiacente arcului aortic, ramurilor principale ale AP si AS. Pozitie anormala sau dilatattia acestor structuri determina compresia traheii sau bronsiilor principale
- Aspectul clasic este cel din inelul aortic sau sling
- Mai putin frecvent structuri vasculare normal conformate, dar anormal positionate pot determina compresie
- Severitatea compresiei cailor aeriene este determinata nu numai de anatomia vasculara dar si de forma si dimensiunile cutiei toracice.
- Compresia traheala este tipic intalnita in anomalile de arc aortic care formeaza inel vascular
- Arcul aortic drept sau stang cu artera subclavie sau trunchi arterial brahiocefalic cu traiect retroesofagian determina tipic compresie mai ales esofagiana. Amprenta posterioara traheala se identifica atunci cand originea vasului anormal se face prin diverticul Kommerell

Compresia cailor aeriene

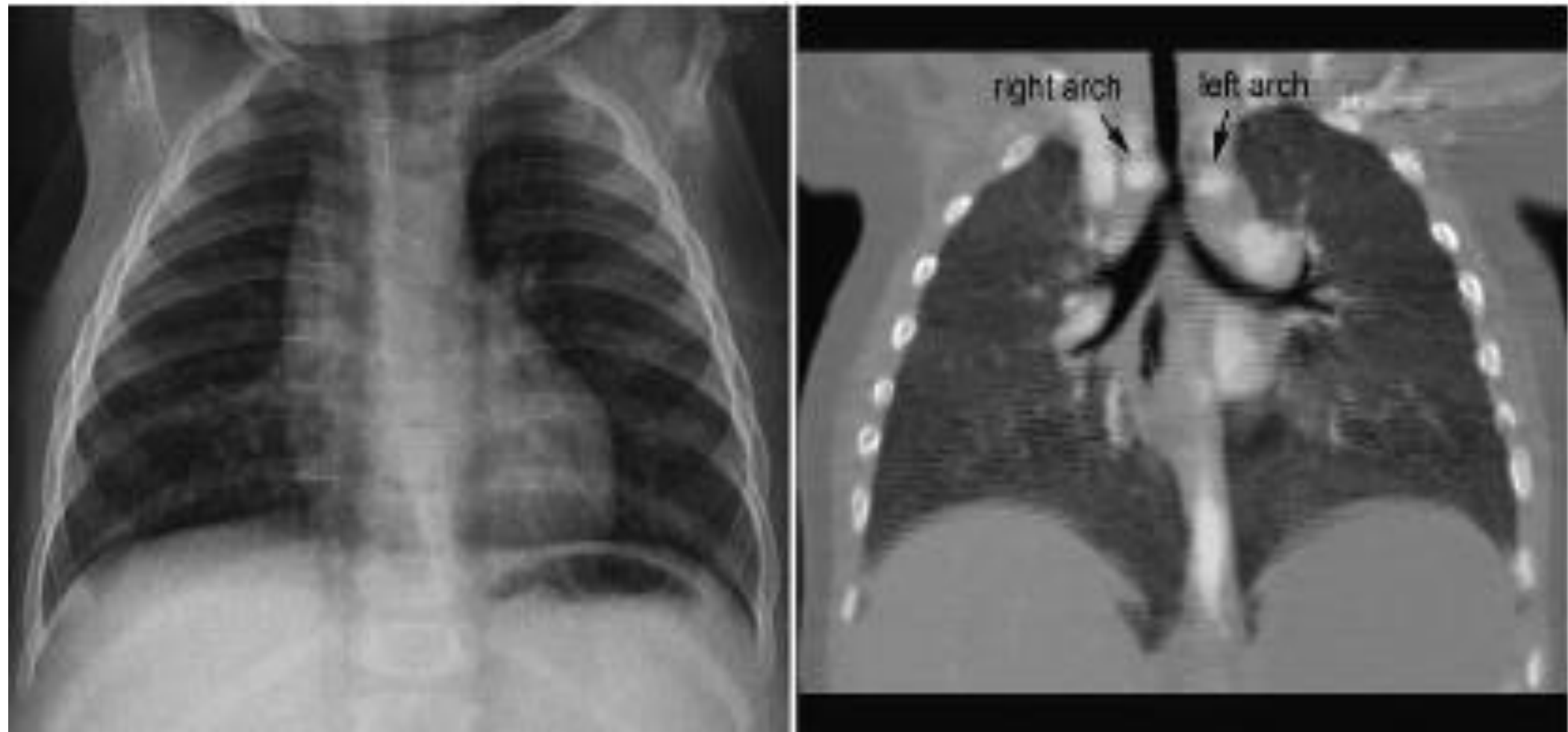


- Compresia sau ingustarea traheala se pot identifica radiologic (incidenta frontala sau laterala). Stenoze semnificative se pot asocia cu emfizem bilateral, mai ales cand exista si traheomalacie. Stenoza → air trapping → deplasare suplimentara a aortei ascendente si arc aortic → compresie
- Bronsia principala stanga este ocolita superior din anterior spre posterior de ramul stang AP → modificari dimensionale → compresie
- Bronsia principala stanga este mai vulnerabila la compresie cand arcul aortic este in pozitie anormala, mai joasa.
- Bronsia principala stanga proximal este adiacenta originii ramului drept al AP → compresie bronsie stanga de ramul drept AP dilatat
- Bronsia principala dreapta este posterior de ramul drept AP
- Dilatatii ale ramului drept AP → compresie bronsii principale bilaterale

Compresia cailor aeriene

- Aorta ascendenta este anterior de ramul drept AP →dilatatii ale Ao ascendente /pozitii anormale→compresii ram broncic drept
- Compresie importanta a ramurilor bronsice principale apare in dilatatii importante ale ramurilor AP din absenta de valva pulmonara
- Compresia bronsica este mai putin importanta in dilatatia ramurilor AP din hipertensiunea arteriala pulmonara
- Dilatatia AS comprima ramul broncic stang
- Pacientii cu sunturi largi stanga -dreapta dezvolta wheezing si emfizem obstructiv sau atelectazii: traiect paralel al ramurilor bronsice si arteriale pulmonare →dilatatii vasculare →compresii variabile bronsice

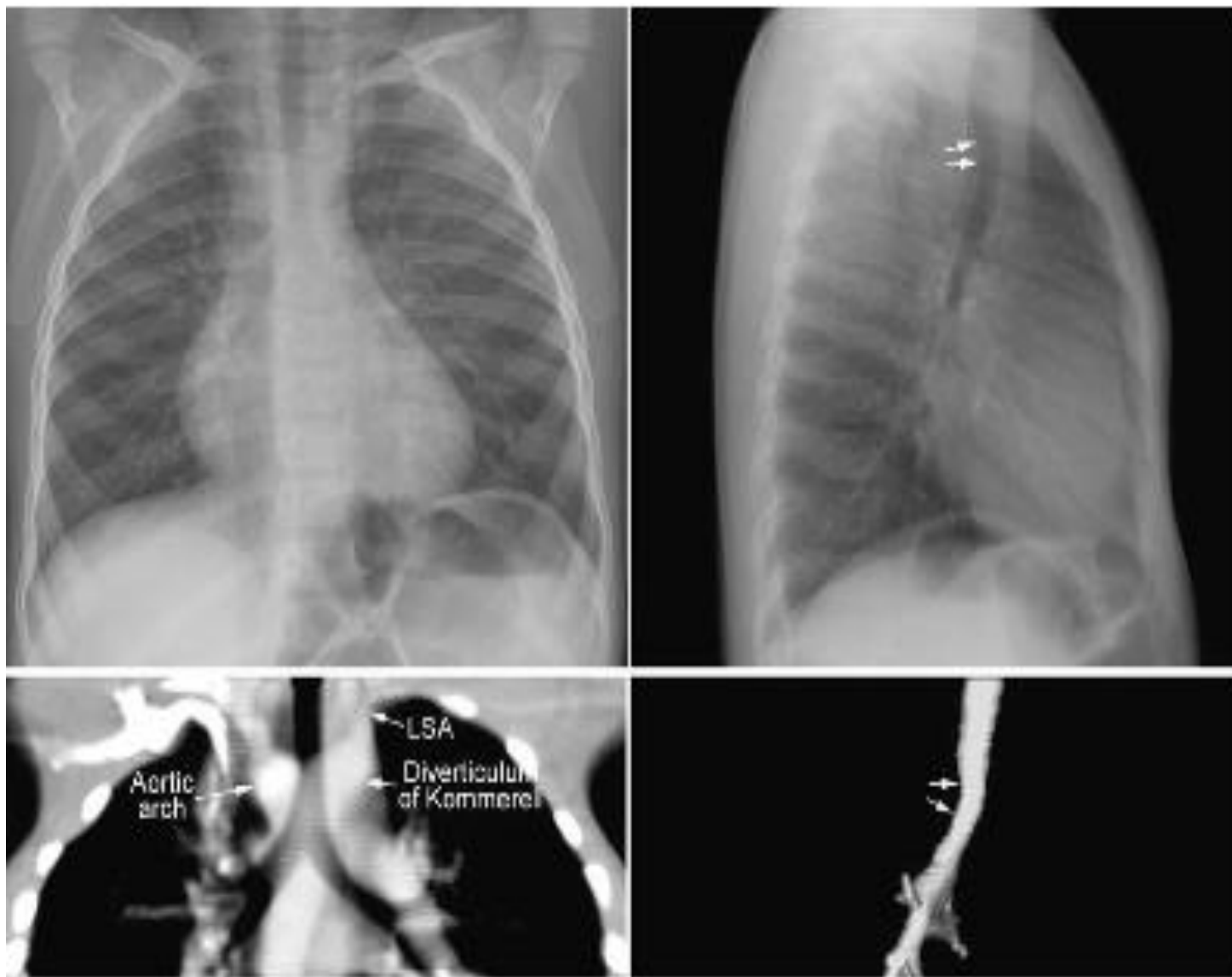
Compresia cailor aeriene



•

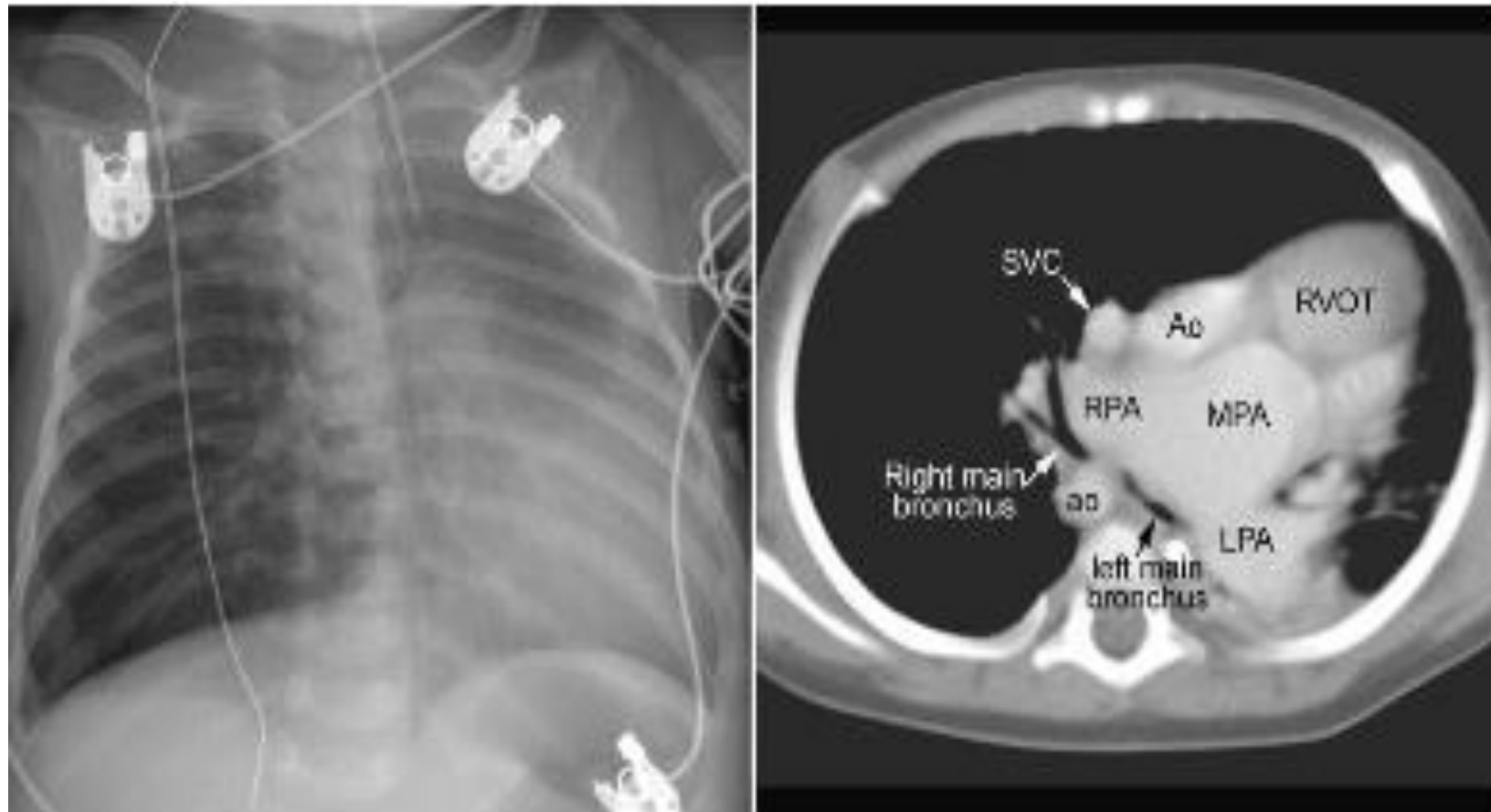
•

Compresia cailor aeriene



Arc aortic drept, traiect anormal al arterei subclavii stangi, origine cu diverticul Kommerell. Fara stenoza traheala. Trahee distala deviata anterior

Compresia cailor aeriene

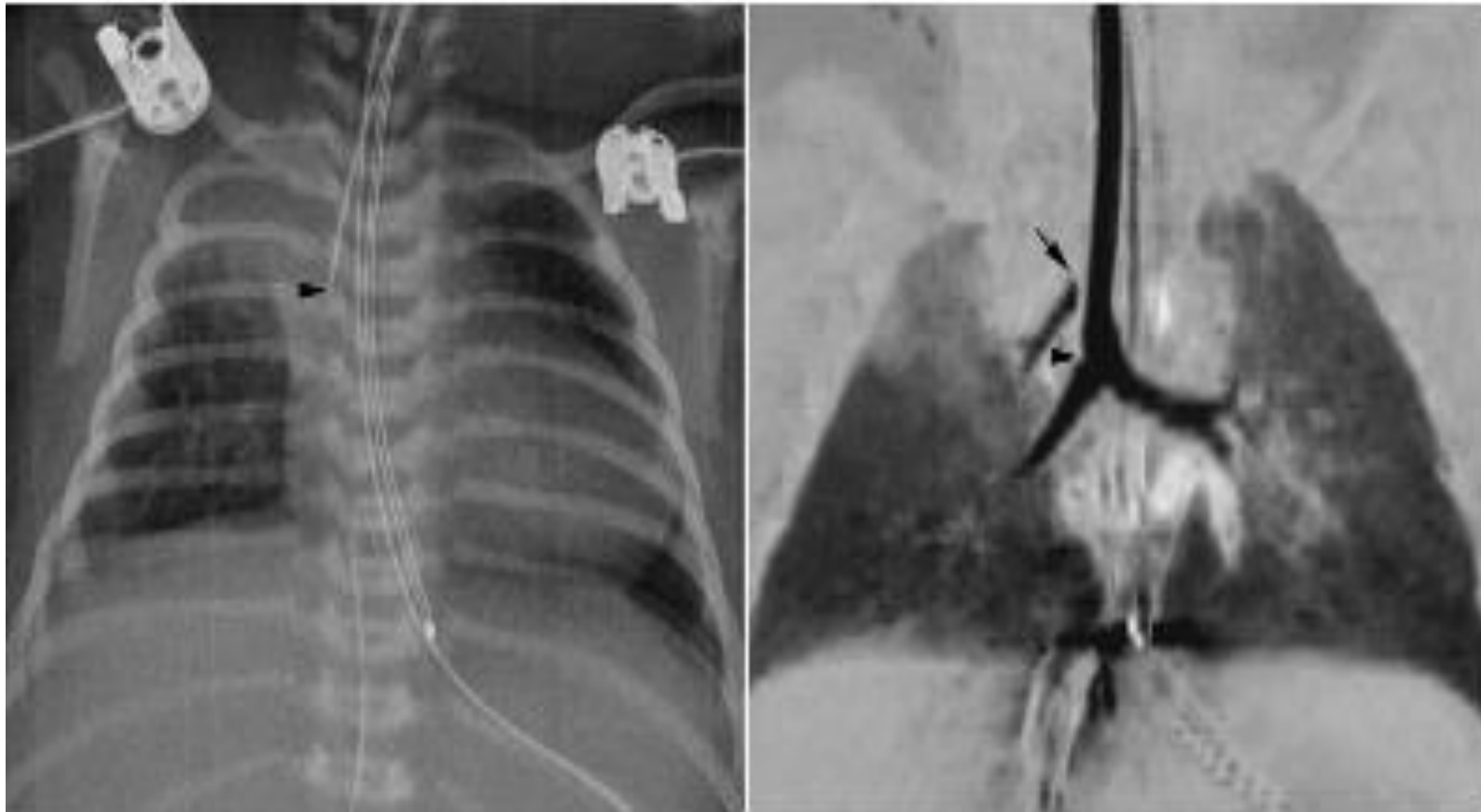


TOF. Valva pulmonara absenta. Arc aortic drept. Hiperinflatie pulmonara dreapta, compresia ramului bronsic drept intre ramul drept AP si Ao descendenta. Cord deviat spre stanga de catre plamanul hiperinflat. Colaps importanta al plamanului stang

Anomalii intrinseci ale cailor aeriene

- Modificari de calibru ale cailor aeriene pot fi cauzate de o rigiditate a peretilor traheali sau bronsici ce determina traheomalacie sau bronhomalacie, ce se pot dezvolta in utero, sau oricand dupa nastere
- Traheomalacia: cauza intrinseca primara -anomalie a cartilajului traheal; mai frecvent secundara unei compresii cronice extrinseci (vasculare)
- O ramificatie bronsica anormala poate fi identificata radiografic (radiografie bine efectuata): situs inversus, heterotaxie viscerală cu izomerism pulmonar drept sau stang, bronșie traheala

Anomalii intrinseci ale cailor aeriene

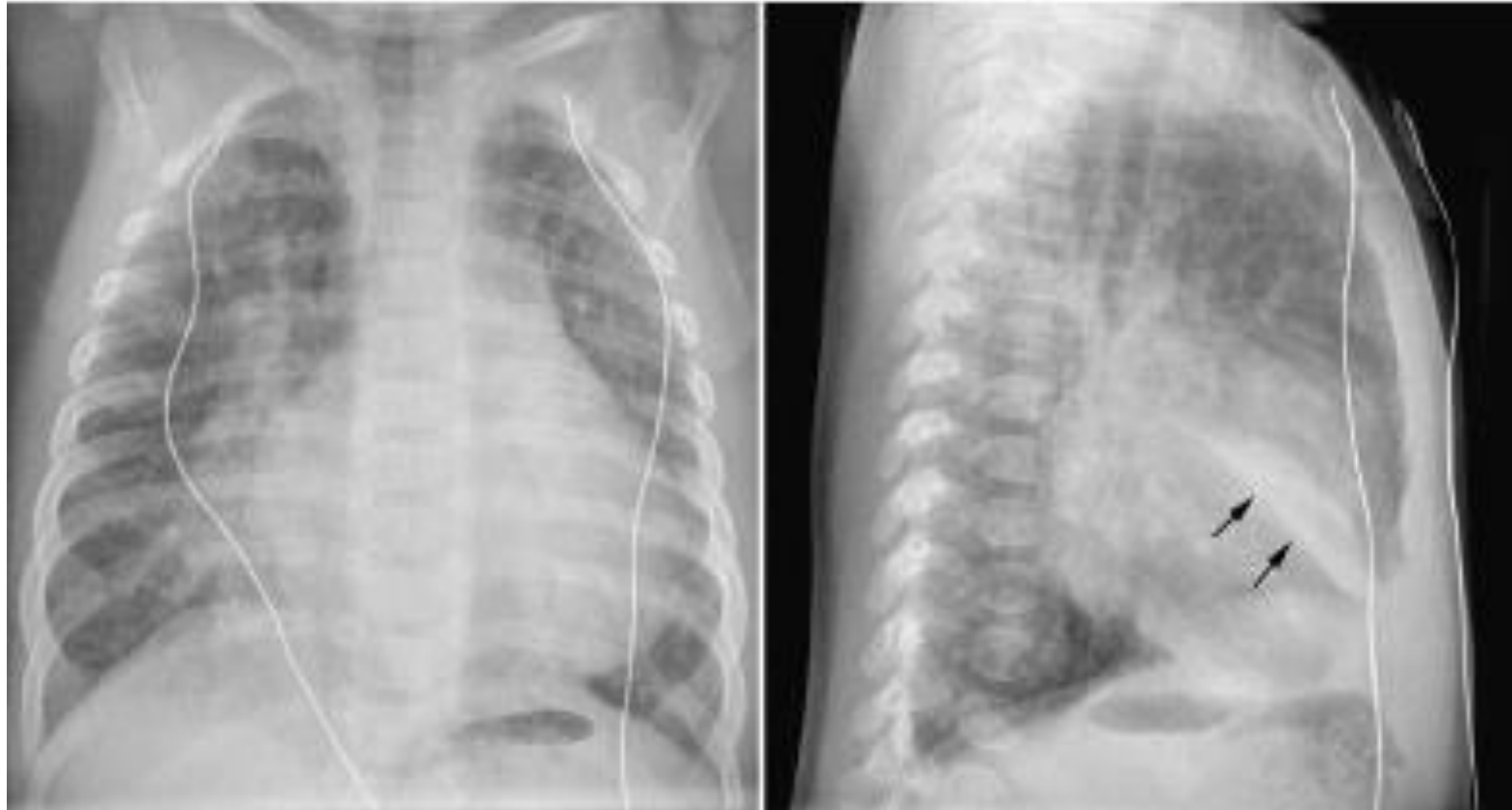

Bronsie traheala. Atelectazie secundara obstructiei date de sonda IOT

Colaps, emfizem, consolidare

- Colapsul segmentar sau lobar al lobilor inferiori -frecvent in modificarile dimensionale cardiace, secundar compresiei mecanice determinate de cord sau vase dilatate.
- LIS cel mai frecvent afectat (mai ales in dilatari ale AS)
- Colapsul pulmonar poate fi si secundar obstructiei bronsice cu secretii /mucus la nivelul unor bronsii eventual cu modificari de calibru

Colaps, emfizem, consolidare

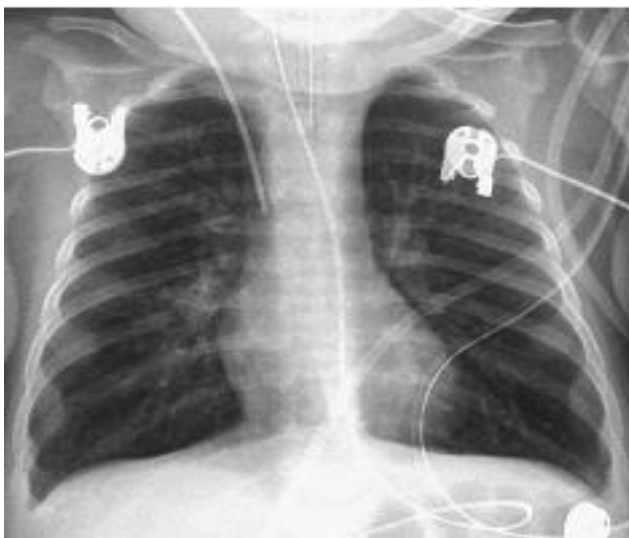

5saptamani, DSV. Atelectazie segment medial lob mediu.

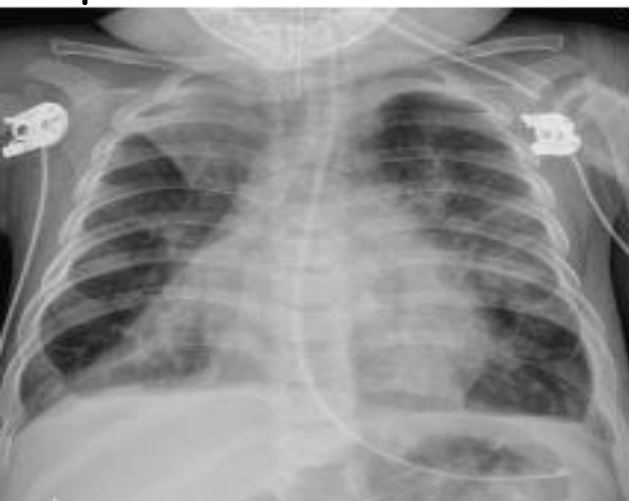Colaps, emfizem, consolidare

- Hiperinflatia pulmonara -secundar obstructiei partiale extrinseci (vasculare)
- Hiperinflatia pulmonara este comuna atunci cand afectiunea cardiaca este complicata cu edem pulmonar. Hiperinflatia este determinata in acest caz de cresterea rezistentei la fluxul de gaz prin peretii bronsici cu edem parietal (mai ales la nivel de cai aeriene mici) + reflex bronhoconstrictor
- Aspect tipic de combinatie hiperinflatie+ edem interstitial la nou nascutii cu tip obstructiv de retur venos pulmonar anormal
- Hiperinflatia poate fi determinata de asocierea unei afectiuni a cailor aeriene mici (bronsiolita, astm)
- Radiologic: arii pulmonare cu dimensiuni crescute (cresterea diam antero-posterior al cutiei toracice), diafragm aplatizat /inversare curbura, contururi diafragmatice sterse. Frecvent intr-un plaman hiperinflata apar arii de atelectazie segmentara sau lobara. Frecvent modificari rapide ale aspectului radiologic: arii hiperinflatae -colaps, arii de colaps -hiperinflatie.

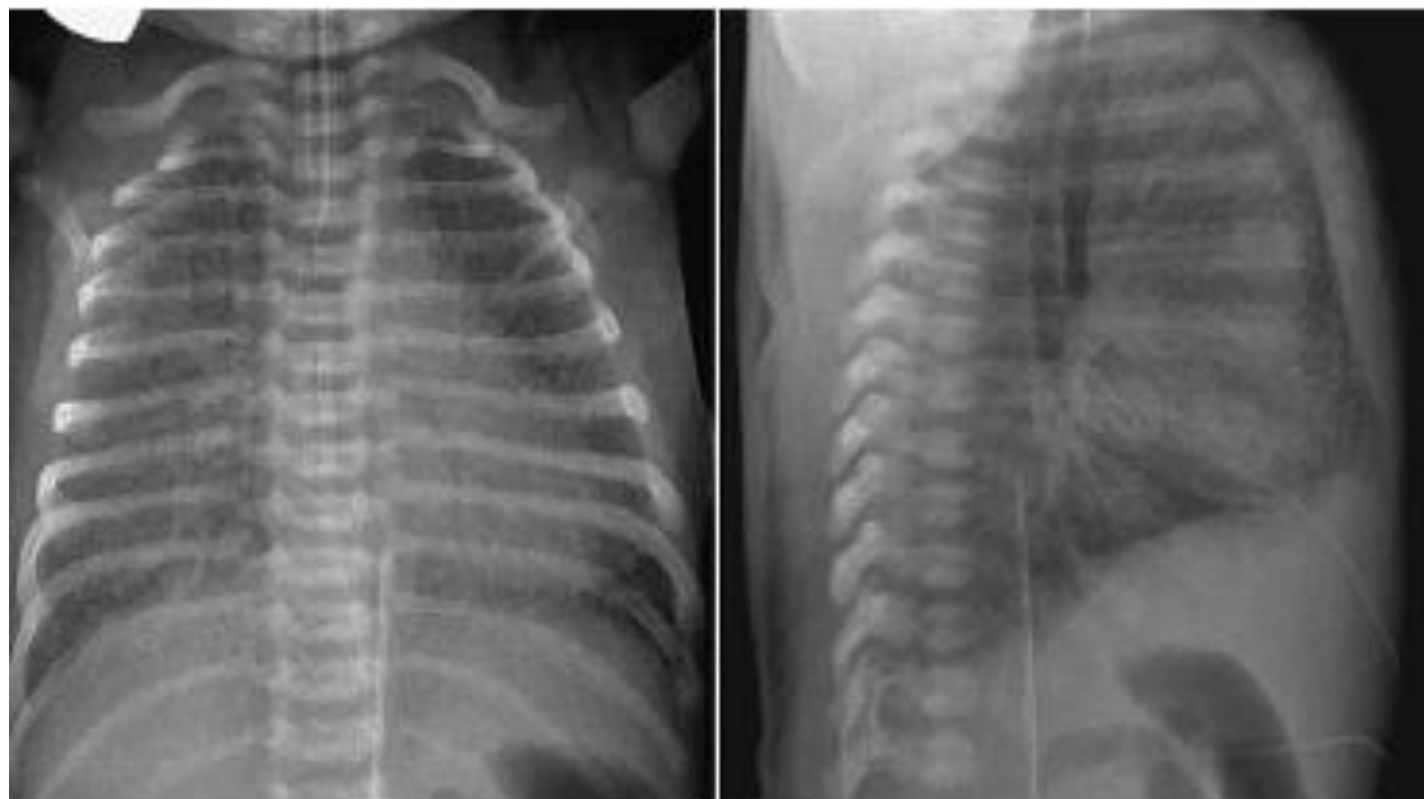Colaps, emfizem, consolidare



Hiperinflatie-bronsiolita



Pneumonie virala- colaps segmentar,
interstitiu reticular in ariile aerate

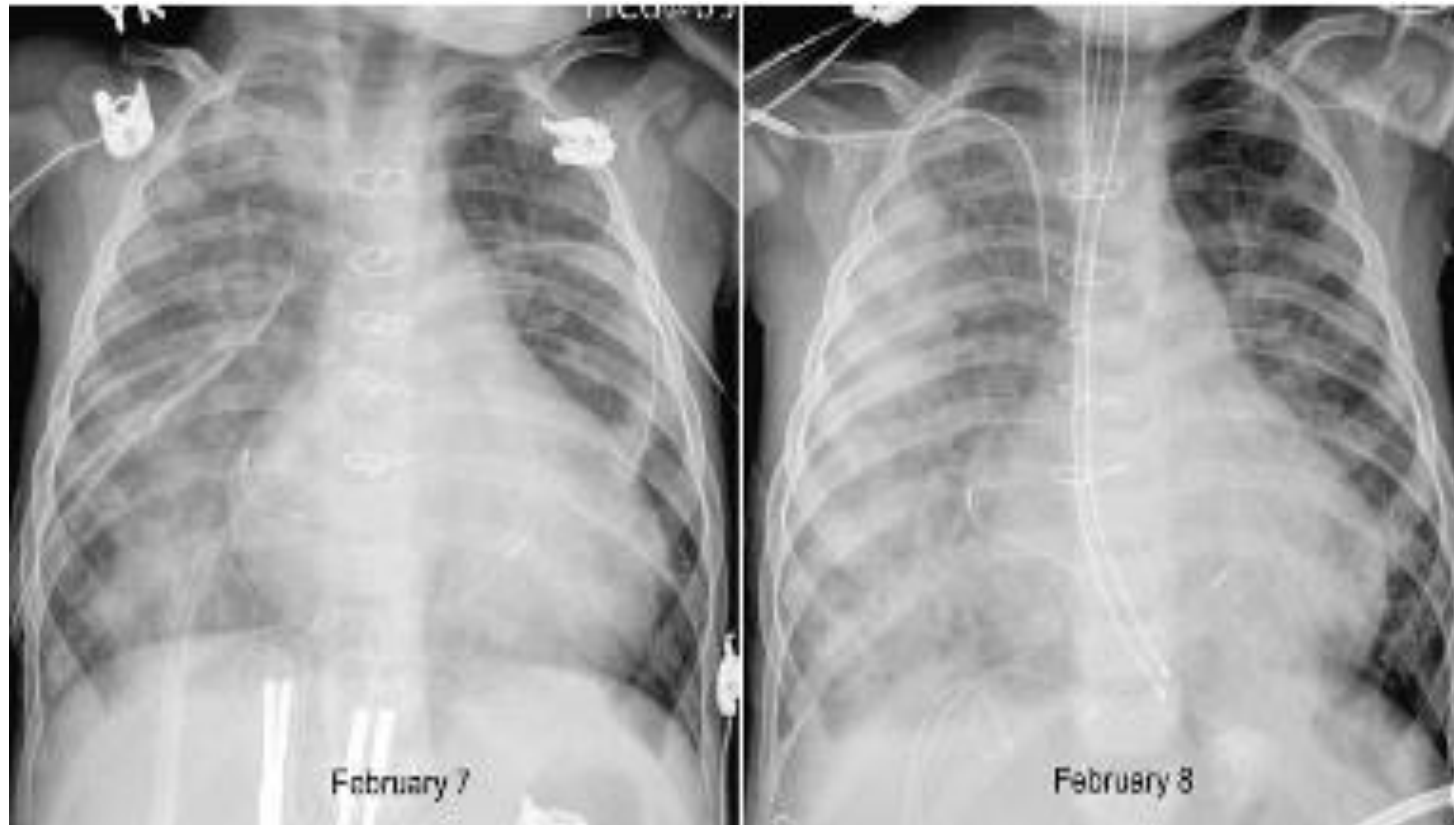

5 zile. Retur venos pulmonar anormal in vena porta.
Hiperinflatie si edem interstitial

Colaps, emfizem, consolidare

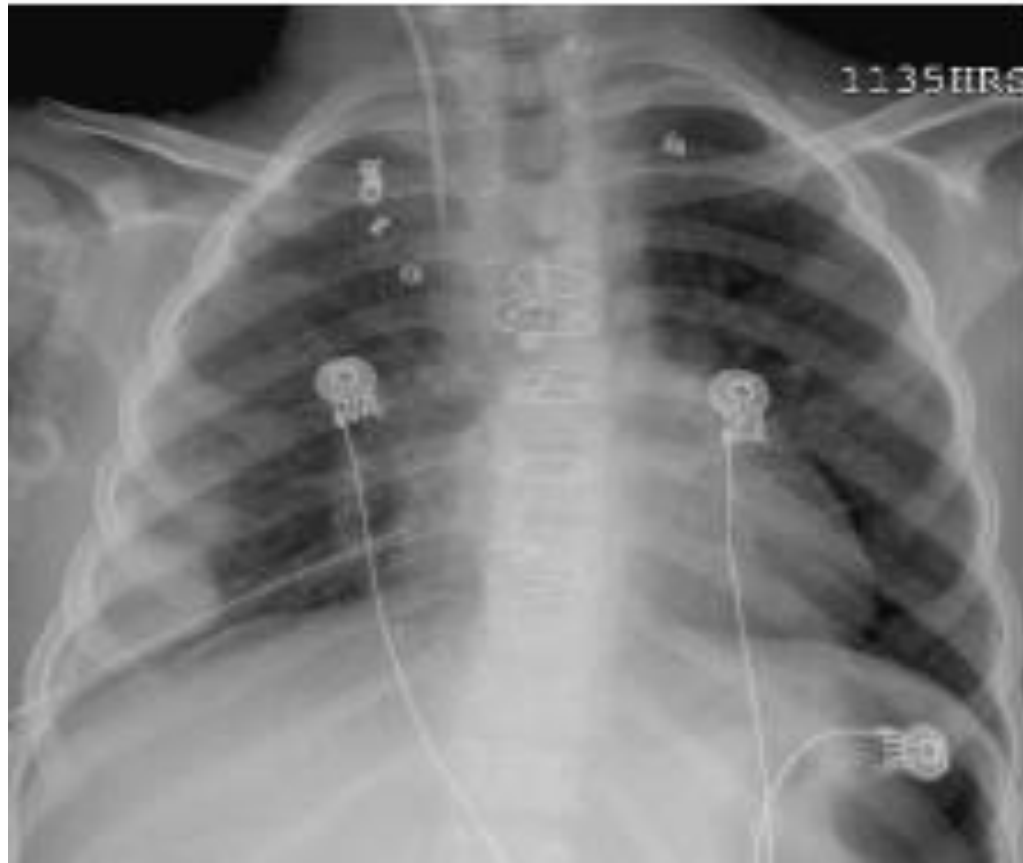
- Pneumonia apare frecvent la pacientii cu afectiuni cardiace: insuficienta ventilatorie secundara compresiilor vasculare, congestiei vasculare, edemului interstitial sau alveolar
- Pneumonie de aspiratie
- Consolidare alveolara la un pacient cardiac impune diagnostic diferential cu hemoragia pulmonara si infarctul pulmonar
- Hemoragia pulmonara poate apare secundar tratamentului anticoagulant, sau ca manifestare a CID. Clinic: hemoptizie. Radiologic: aparitia de opacitati confluyente uni sau bilateral.
- Infarctul pulmonar -frecvent tromb sau embol arterial. Radiologic: clasic - opacitate triunghiulara asociata cu pleurezie.
- Rar infarctul pulmonar este secundar unei obstructii venoase.

Colaps, emfizem, consolidare



Hemoragie pulmonara post op (Ross) , clinic sangerare nazala.
Radiologic: opacitati alveolare confluenta cu modificare
rapida a aspectului radiologic

Colaps, emfizem, consolidare



Infarct pulmonar. Op Fontan. Embolizare cu coli a
a. mamare interne drepte. Radilogic:
opacitate latero-bazala. Mica reactie pleurala

Hipoplazia pulmonara unilaterala

- Apare in sdr. Scimitar si variantele lui, absenta unilaterala a unui ram de artera pulmonara, atrezia /stenoza unilara a unei vene pulmonare
- Rareori apare ca o anomalie izolata
- Hipoplazia pulmonara= cutie toracica cu dimensiuni reduse, reducerea spatiilor intercostale, hemidiafragm ascensionat, deplasare mediastin (cord, trahee, vase mari)
- Diagnosticul diferential al plamanului mic
 - manifestare (bronsiolita) sau sechela a unei infectii pulmonare cronice
 - aspiratie corp strain
 - cauze congenitale

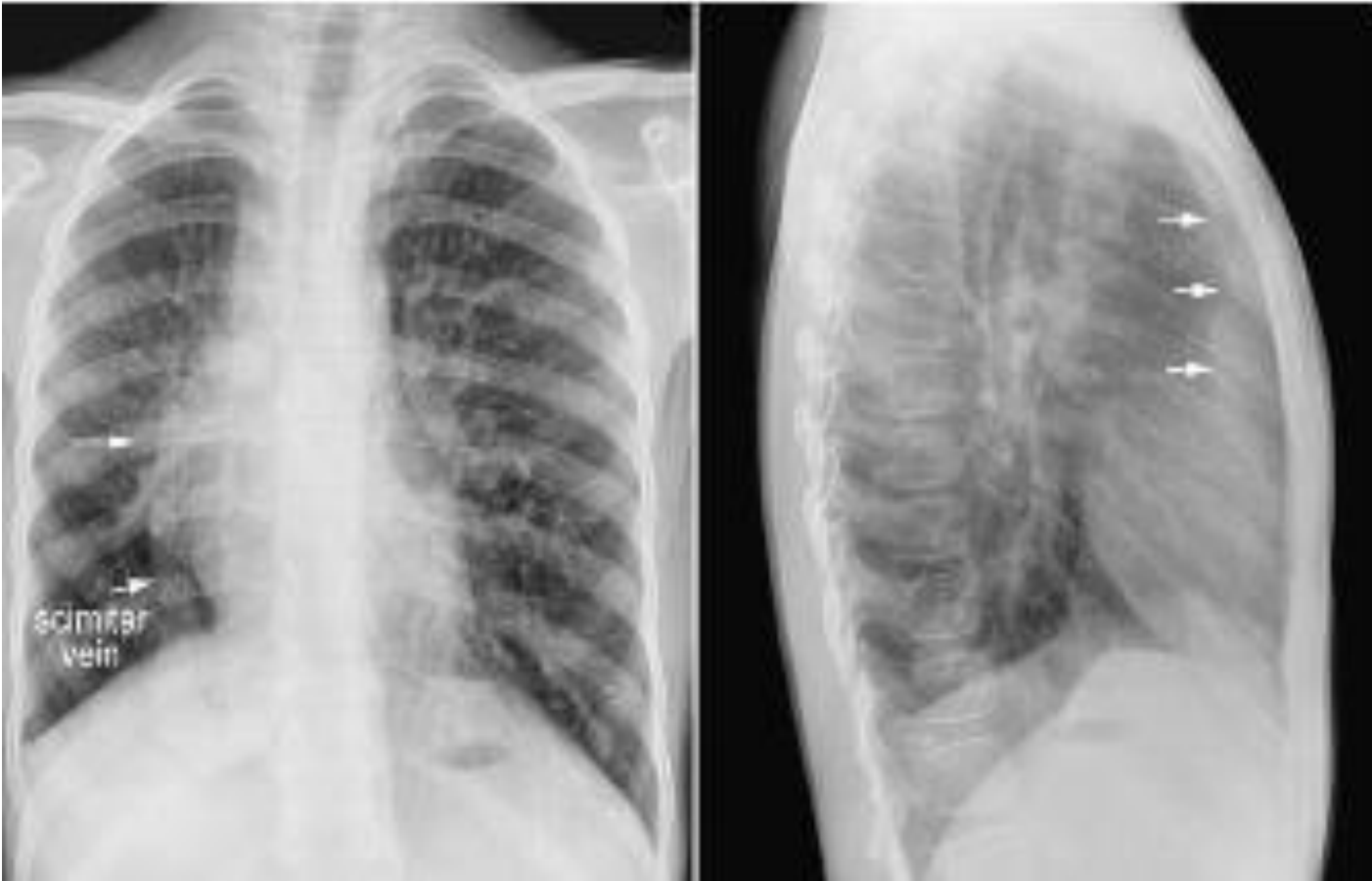Hipoplazia pulmonara unilaterala

Aspecte radiologice in principalele cauze de hipoplazie pulmonara unilaterala

	Sdr. Scimitar	Absenta arterei pulmonare drepte	Atrezie/stenoza unilaterala de vena pulmonara
Severitatea hipoplaziei pulmonare drepte	Minima -severa	Frecvent moderata	Minima -moderata
Marginea cardiaca dreapta	Partial sau complet obliterata in majoritatea cazurilor	Neta	Vizibila, dar posibil stearsa datorita edemului din plamanul adiacent
Diafragm drept	Ascensionat, frecvent cu contur sters	Ascensionat, contur net	Poate fi ascensionat
Vascularizatia pulmonara dreapta	Ramificatie anormala aarterei pulmonare Se poate identifica vena Scimitar Pot fi identificate mici vase sistemice cu origine din aorta	Redusa Artere colaterale pot fi vizibile cu aspect reticular	Aspect reticular al vaselor, cu margini sterse
Ramificatie anormala a cailor aeriene	Majoritatea cazurilor	Nu	nu
Lobulatie pulmonara anormala	Majoritatea cazurilor	Nu	nu

Hipoplazia pulmonara unilateralala

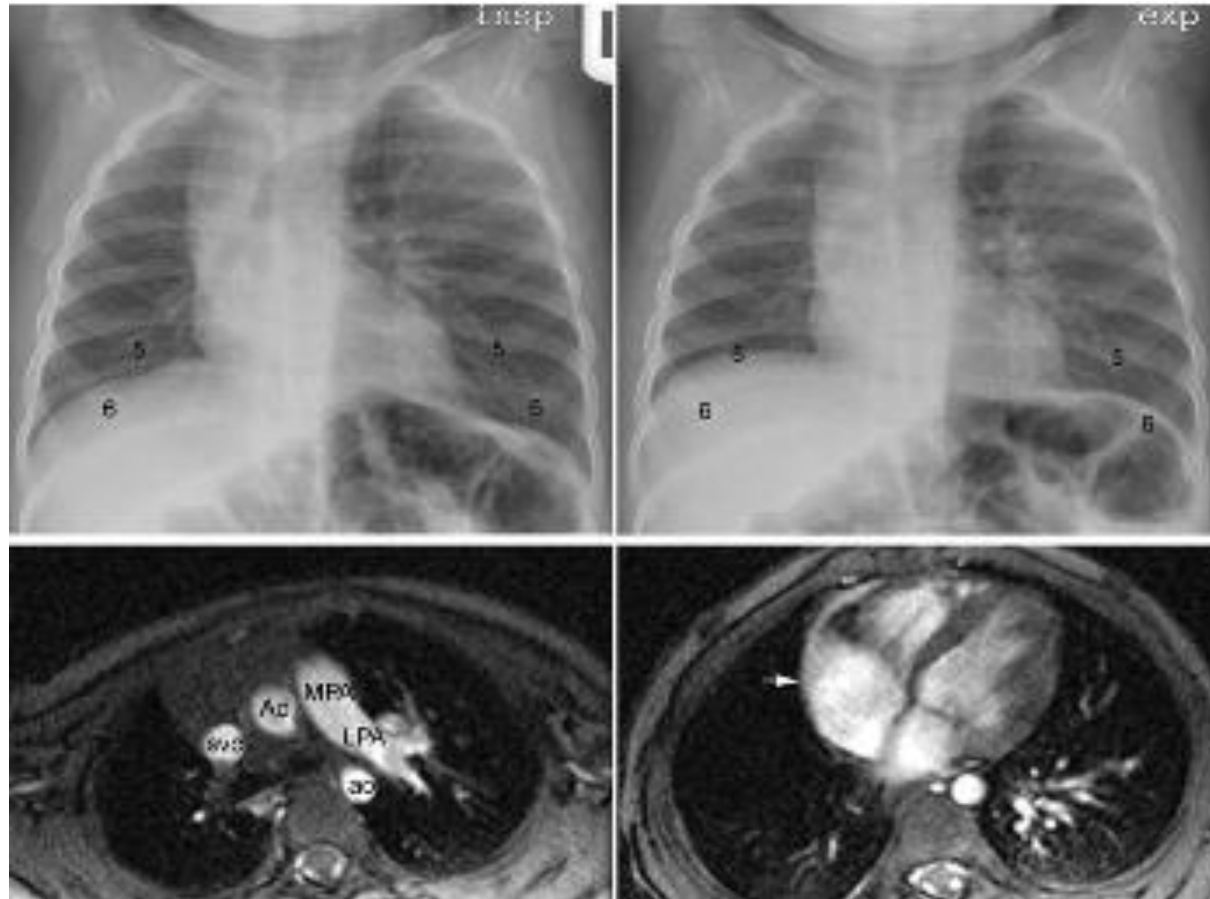
Sdr. Scimitar



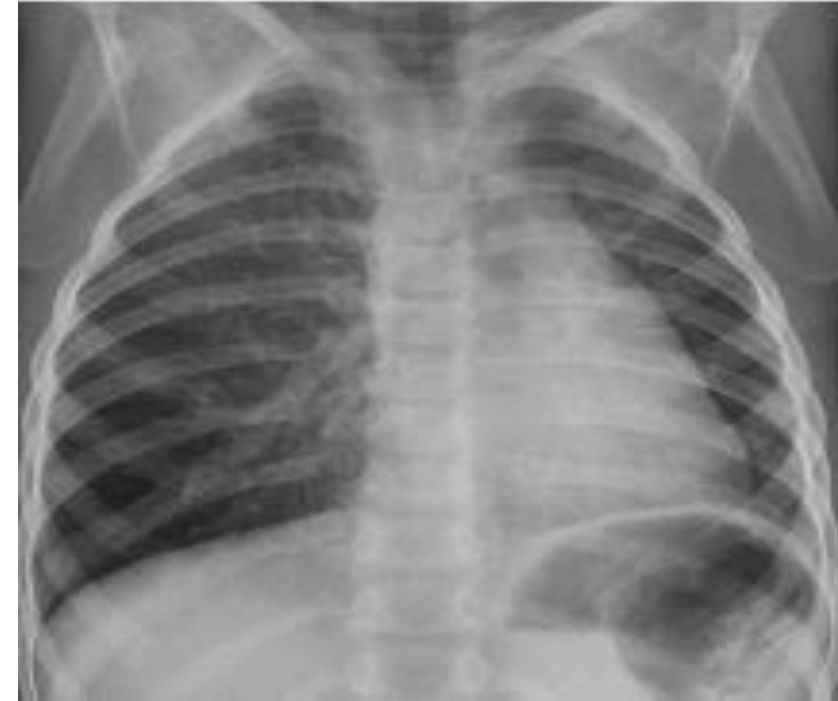Hipoplazie plaman drept. Vena scimitar. Contur sters al cordului drept.
Cord, mediastin tractionate spre dreapta

Hipoplazia pulmonara unilaterală

Absenta unui ram arterial pulmonar

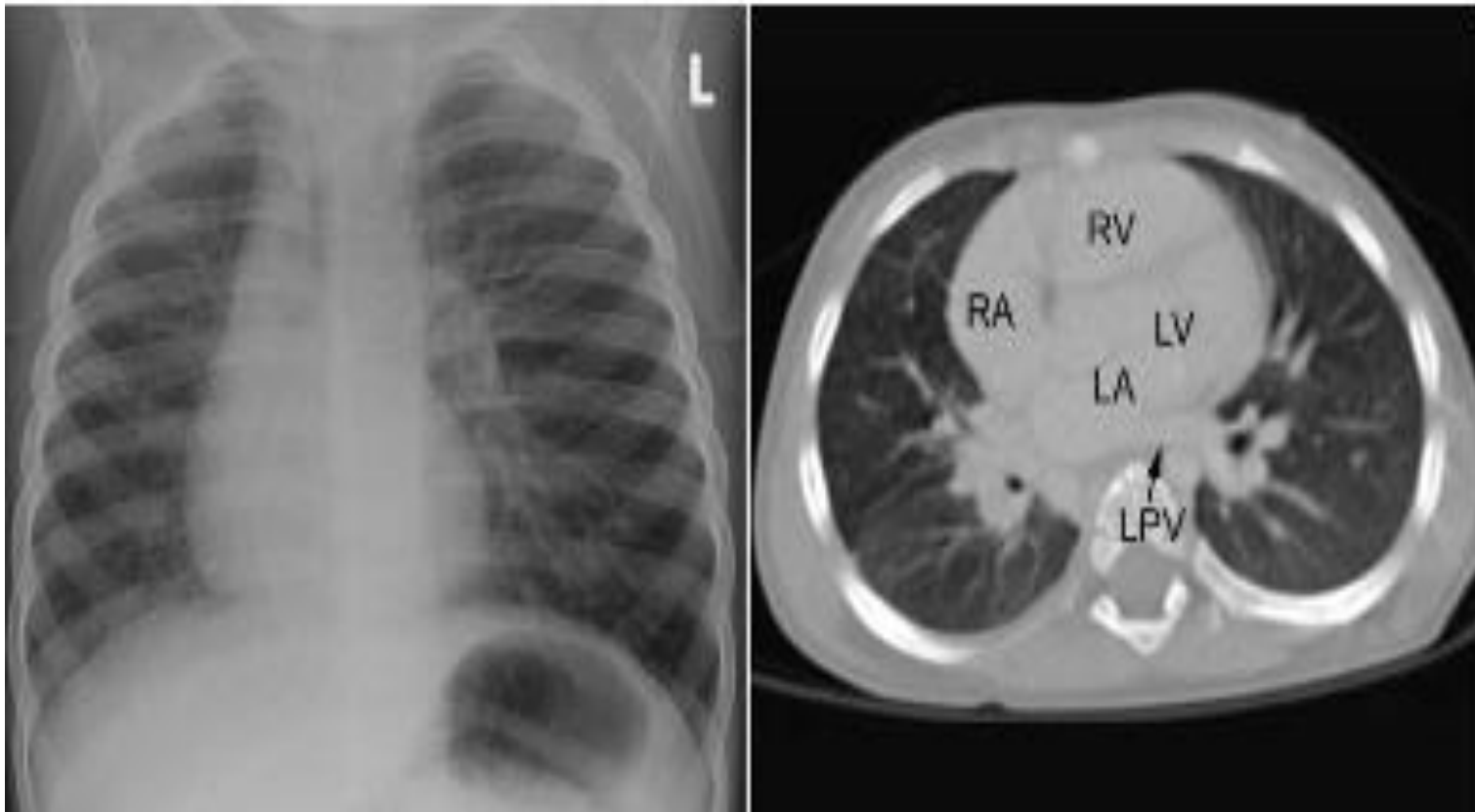


Absenta ramului drept al arterei pulmonare.
Plaman drept usor hipoplazic, vascularizatie
reduca.



Absenta ramului stang al arterei
pulmonare. Diafragm stang
ascensionat. Plaman stang usor
hipoplazic, vascularizatie reduca.

Hipoplazia pulmonara unilaterală

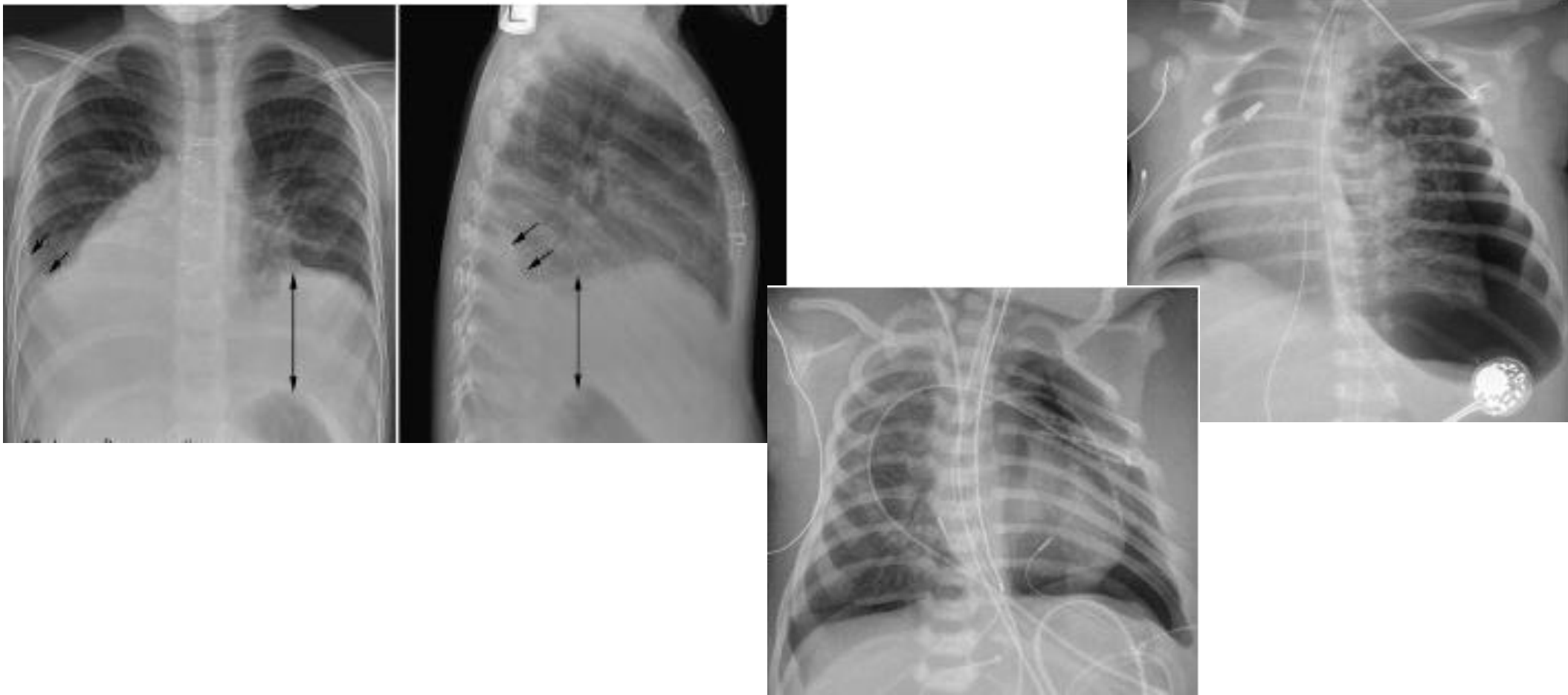


Plaman drept cu dimensiuni reduse. Vascularizatie
asimetrica. Cord deviat

Clinic-hemoptizii -varice bronsice


Pleura

- La pacientii cu afectiuni cardiace cunoscute, aparitia pleureziei este semn de insuficienta cardiaca congestiva.
- Pneumotoraxul poate apare ca o complicatie a ventilatiei sau post op.



Mediastinul

- Contururile mediastinului prezinta o mare variabilitate la copilul mic mai ales datorita prezentei timusului (variabil ca forma si dimensiuni)
- Hipoplazia /aplazia timica este comuna in microdeletia 22q11.2, anomalie intalnita in sdr DiGeorge, sdr. velocardiofacial si sdr. conotruncal facial. 75% din pacinetii cu microdeletie 22q11.2 au asociata o malformatie cardiaca



Peretele toracic

- Este alcătuit din arcurile costale, coloana vertebrală, stern, structuri musculare, țesuturi de conexiune și acoperire (conjunctiv, piele)
- Anomalii scheletice se întâlnesc frecvent la pacienții cu boli cardiace ca parte a sindromului sau asocierii malformative
- Anomalii scheletice pot apărea secundar cardiomegaliei sau dilatarilor vasculare

Peretele toracic

Anomalii ale scheletului la pacientii cardiaci pediatrici

Consecinta a afectiunii cardiace	Pectus carinatum Hipoplazie toracica Scleroza sau neregularitati ale arcurilor costale Osteopatie legata de administrarea de prostaglandina
Ca anomalii asociate	Pectus excavatum Straight back syndrome Osificare sternala deficitara scolioza
Ca manifestare scheletala a unei boli sistemice	Sdr. Marfan Sdr. Loeys-Dietz Sdr. Ehler-Danlos Pseudozanthoma elasticum Osteogeneza imperfecta Sdr. Turner Mucopolizaharidoza Trisomii Sdr. Allagile VACTERL

6. Cai aeriene, plaman, pleura, mediastin, diafragm, perete toracic

REZUMAT

- Compresia cailor aeriene este determinata de anomalii ale structurilor vasculare (inel vascular) sau dilatatiei anevrismale vasculare. Poate fi si consecinta adiacentei unor vase normal configurate, dar anormal pozitionate. Severitatea compresiei vasculare depinde nu numai de patologia vasculara, dar si de dimensiunea si forma cutiei toracice
- Slingul arterial pulmonar este asociat cu ramificatie traheo-bronsica anormala si stenoza traheala congenitala
- Colapsul LIS este frecvent vizibil la pacientii cu cardiomegalie mai ales cand AS sau VS sunt dilatate
- Hipoplazia pulmonara unilaterala apare in sdr. Scimitar, absenta unilaterala a unui ram a AP, atrezia/stenoza unilaterala a venei pulmonare. Poate apare si ca anomalie izolata
- In decubit dorsal pneumotoraxul tinde sa se acumuleze antero-medial, de-a lungul marginii cardiace